FACULTÉ DE MÉDECINE DE PARIS

ANNÉE 1927 — N° —

THÈSE

POUR

LE DOCTORAT EN MÉDECINE

(DIPLOME D'ÉTAT)

PAR

BOULAND Albert-Charles-Auguste

Croix de Guerre
Licencié en Droit — Chirurgien-Dentiste
Mention honorable de l'Académie de Médecine
Né à Vauréal (S.-et-O.), le 12 Août 1893

ÉTUDE

SUR

la Pénétration dans l'Organisme de certains corps étrangers

(Dents, instruments, appareils de prothèse dentaire, etc.)

Président : M. SEBILEAU, *professeur*

PARIS
ÉDITIONS " SEMAINE DENTAIRE "
12, RUE DE HANOVRE (2e)

1927

Digitized by the Internet Archive
in 2026

https://archive.org/details/IA40152002_0019

ÉTUDE

SUR

la Pénétration dans l'Organisme de certains corps étrangers

(Dents, instruments, appareils de prothèse dentaire, etc.)

FACULTÉ DE MÉDECINE DE PARIS

ANNÉE 1927 — N° —

THÈSE

POUR

LE DOCTORAT EN MEDECINE

(DIPLOME D'ÉTAT)

PAR

BOULAND Albert-Charles-Auguste

Croix de Guerre

Licencié en Droit — Chirurgien-Dentiste

Mention honorable de l'Académie de Médecine

Né à Vauréal (S.-et-O.), le 12 Août 1893

ÉTUDE

SUR

la Pénétration dans l'Organisme de certains corps étrangers

(Dents, instruments, appareils de prothèse dentaire, etc.)

Président : M. SEBILEAU, *professeur*

PARIS

ÉDITIONS " SEMAINE DENTAIRE "

12, RUE DE HANOVRE (2e)

1927

Le Doyen : M. ROGER.

I. PROFESSEURS

	MM.
Anatomie	NICOLAS.
Anatomie médico-chirurgicale	CUNÉO.
Physiologie	ROGER.
Physique médicale	STROHL.
Chimie organique et Chimie générale	DESGREZ.
Bactériologie	LEMIERRE.
Parasitologie et histoire naturelle médicale	BRUMPT.
Pathologie et thérapeutique générales	Marcel LABBÉ.
Pathologie médicale	SICARD.
Pathologie chirurgicale	LECÈNE.
Anatomie pathologique	ROUSSY.
Histologie	PRENANT.
Pharmacologie et matière médicale	N.
Thérapeutique	CARNOT.
Hygiène	Léon BERNAR
Médecine légale	BALTHAZARD
Histoire de la médecine et de la chirurgie	MÉNÉTRIER.
Pathologie expérimentale et comparée	N.
Clinique médicale	GILBERT. BEZANÇON. ACHARD. WIDAL.
Hygiène et Clinique de la première enfance	MARFAN.
Clinique des maladies des enfants	NOBÉCOURT.
Clinique des maladies mentales et des maladies de l'encéphale	H. CLAUDE.
Clinique des maladies cutanées et syphilitiques	JEANSELME.
Clinique des maladies du système nerveux	GUILLAIN.
Clinique des maladies infectieuses	TEISSIER.
Clinique chirurgicale	DELBET. HARTMANN. LEJARS. GOSSET.
Clinique ophtalmologique	TERRIEN.
Clinique urologique	LEGUEU.
Clinique d'accouchements	COUVELAIRE. BRINDEAU. JEANNIN.
Clinique gynécologique	J.-L. FAURE.
Clinique chirurgicale infantile et orthopédie	OMBRÉDANNE
Clinique thérapeutique médicale	VAQUEZ.
Clinique oto-rhino-laryngologique	SEBILEAU.
Clinique thérapeutique chirurgicale	DUVAL.
Clinique thérapeutique	SERGENT.
Professeur sans chaire	ROUVIÈRE.

II. -- AGRÉGÉS EN EXERCICE

MM.

BRAMI..... Pathologie médicale.
LGLAVE ..... Pathologie chirurgicale.
UBERTIN ..... Pathologie médicale.
ASSET..... Pathologie chirurgicale.
AUDOUIN..... Pathologie médicale.
INET ..... Physiologie.
LANCHETIÈRE Chimie biologique.
RANCA..... Histologie.
RULÉ ..... Pathologie médicale.
USQUET ..... Pharmacologie et matière médicale.
ADENAT ..... Pathologie chirurgicale.
HAMPY ..... Histologie
HIRAY ..... Pathologie médicale
LERC..... Pathologie médicale.
EBRÉ..... Hygiène.
de JONG ..... Anatomie pathologique
UVOIR ..... Médecine légale.
CALLE ..... Obstétrique.
ESSINGER .... Pathologie médicale.
OIX..... Pathologie médicale.
ARNIER ..... Pathologie expérimente.
ARVIER..... Pathologie médicale.
EITZ-BOYER . Urologie.

MM.

HOVELACQUE . Anatomie.
JOYRUX ..... Parasitologie.
LABBÉ (Henri).. Chimie biologique.
LARDENNOIS... Pathologie chirurgicale.
LE LORRIER... Obstétrique.
LEMAITRE..... Oto-rhino-laryngologie.
LÉVY-SOLAL ... Obstétrique.
LHERMITTE.... Pathologie mentale.
LIAN..... Pathologie médicale.
MATHIEU..... Pathologie chirurgicale.
METZGER ..... Obstétrique.
MOCQUOT..... Pathologie chirurgicale.
MONDOR ..... Pathologie chirurgicale.
MOURE ..... Pathologie chirurgicale.
MULON ..... Histologie.
PHILIBERT..... Bactériologie.
RIBIERRE .... Pathologie médicale.
RICHET Fils ... Physiologie.
TANON ..... Pathologie médicale
VAUDESCAL ... Obstétrique.
VERNE ..... Histologie.
VILLARET ..... Pathologie médicale.
WELTER..... Ophtalmologie.

III. -- AGRÉGÉS RAPPELÉS A L'EXERCICE

pour le service des examens

GOUGEROT.. Pathologie médicale. || M. GUÉNIOT ..... Obstétrique.
M. RETTERER.. Histologie.

IV. -- AGRÉGÉS CHARGÉS DE COURS DE CLINIQUE

à titre permanent

MM.	
AUVRAY	Clinique chirurgicale.
CHEVASSU.....	Clinique chirurgicale.
LAIGNEL-LAVASTINE.....	Clinique médicale.
LEREBOULLET.	Clinique médicale infantile.

MM.	
LÉRI	Clinique médicale.
LŒPER	Clinique médicale.
PROUST	Clinique chirurgicale.
RATHERY.....	Clinique médicale.
SCHWARTZ ...	Clinique chirurgicale.

V. -- CHARGÉS DE COURS

MM. MAUCLAIRE, agrégé...	Chargé du cours de chirurgie orthopédique chez l'adul pour les accidentés du travail, les mutilés de guer et les infirmes adultes.
FREY.....	Stomatologie.
N.....	Éducation physique.
LEDOUX-LEBARD	Radiologie clinique.

Par délibération en date du 9 Décembre 1798, l'Ecole a arrêté que les opinions émises da les dissertations qui lui seront présentées, doivent être considérées comme propres à leurs a teurs et qu'elle n'entend leur donner aucune approbation ni improbation.

A MA FEMME

A MES FILLES
ELIANE ET YVETTE

A MA FAMILLE

A MES AMIS

A NOS MAITRES DANS LES HOPITAUX DE PARIS

Monsieur le Professeur GILBERT,
Monsieur le Professeur SEBILEAU,
Monsieur le Professeur LEJARS,
Monsieur le Professeur CUNÉO,
Monsieur le Docteur PARMENTIER,
Monsieur le Docteur BRUHL,
Monsieur le Docteur DEVRAIGNE,
Monsieur le Docteur BAUDET.

A Messieurs les Docteurs BONNET-ROY, Marcel DARCISSAC, DUFOURMENTEL, HERPIN, LEMAITRE, GÉRARD-MAUREL, MASMONTEIL, LIÉBAULT, RETTERER Pierre ROBIN, SAUVEZ, Ch. RUPPE, PROBY, SAINT-GIRONS, WATON, TRUFFERT.

A NOS MAITRES DE L'ECOLE DENTAIRE DE PARIS

A NOS MAITRES DE LA FACULTÉ DE DROIT DE PARIS

A Messieurs les Docteurs CLERF, TUCKER (de Philadelphie), HEDBLOM (de Rochester), Professeur PALAZZI (de Milan), Docteur ROOS (de Bâle).

A Monsieur le Professeur GILBERT

Professeur de Clinique Médicale à la Faculté de Paris
Médecin de l'Hôtel-Dieu
Commandeur de la Légion d'Honneur
Membre de l'Académie de Médecine

notre premier maître, qui nous accueillit toujours avec tant de bienveillance dans son service.

A Monsieur le Docteur Paul DELBET *(In Memoriam)*

A Monsieur le Docteur Georges LARDENNOIS

Professeur Agrégé à la Faculté de Paris
Chirurgien de l'Hôpital des Ménages (Issy)
Officier de la Légion d'Honneur

en témoignage de reconnaissance pour les soins reçus d'eux comme blessé à l'Hôpital N° 2 et à l'Hôpital Michelet pendant la guerre.

A Monsieur le Professeur MOURE

Médecin Honoraire des Hôpitaux de Bordeaux
Professeur Honoraire à la Faculté de Médecine de Bordeaux

qui a bien voulu nous communiquer des observations.

A Monsieur le Docteur Jean GUISEZ

Ancien Interne des Hôpitaux de Paris
Ancien Assistant-Adjoint d'Otologie des Hôpitaux
Officier de la Légion d'Honneur

qui a bien voulu nous conseiller dans la préparation de cette étude et nous faire profiter de son expérience et de ses travaux.

A Monsieur le Docteur CHEVALIER-JACKSON (F.A.C.S.)

Professeur de Laryngologie (Jefferson Medical College)
Professeur de Bronchoscopie et d'Œsophagoscopie à la Faculté de Médecine de l'Université de Pensylvanie

qui nous a abondamment documenté et nous a permis de puiser dans ses travaux et ceux de ses élèves.
En témoignage de respectueuse reconnaissance.

A NOTRE MAITRE ET PRÉSIDENT DE THÈSE

Monsieur le Professeur Pierre SEBILEAU

Professeur de Clinique Oto-Rhino-Laryngologique
à la Faculté de Médecine de Paris

Chirurgien de l'Hôpital Lariboisière

Commandeur de la Légion d'Honneur

Membre de l'Académie de Médecine

qui a bien voulu nous accueillir dans son service, nous guider de ses conseils et accepter la présidence de cette thèse.

Avec l'expression de notre respectueuse gratitude.

INTRODUCTION

La pratique de l'art dentaire, comme l'exercice de la médecine et de la chirurgie, est semée d'embûches de toute nature qu'il faut connaître de plus en plus.

Parmi les incidents et accidents qui journellement guettent le praticien, la possibilité de pénétration, dans l'organisme des malades, de corps étrangers n'est pas le moindre.

Les dentistes emploient des instruments délicats, fraises, aiguilles, tire-nerfs, dans un champ opératoire petit, mobile, mal éclairé, dont la sensibilité à la douleur est grande. De plus, la bouche (grande ouverte), est un orifice toujours béant et les corps étrangers vont pouvoir y disparaître facilement, entrant immédiatement dans les voies aériennes ou digestives où ils peuvent causer les plus graves complications.

Un certain nombre de procès récents dans lesquels se sont trouvées engagées à la fois la vie du patient, la responsabilité du praticien et la réputation du corps médical entier, viennent donner une actualité à l'étude que nous entreprenons aujourd'hui.

Après avoir rapporté des observations de cas de pénétration dans l'organisme, de dents, instruments, appareils de prothèse, etc., nous rappellerons les symptômes généraux de la présence des corps étrangers ; nous parlerons très sobrement du traitement et de la prophylaxie des accidents et nous insisterons enfin sur la responsabilité du praticien.

Nous avons été guidé dans notre travail par des maîtres ayant depuis longtemps déjà étudié ces questions et nous les remercions de l'aide qu'ils nous ont apportée et de l'obligeance qu'ils ont eue de nous autoriser à puiser dans leurs travaux. Notre gratitude va en particulier à M. le Professeur Sebileau et à ses élèves, MM. les Docteurs Dufourmentel, Bonnel-Roy, Truffert, Harburger, Gérard Maurel, à M. le Profes-

seur Moure et à M. le Docteur Liébault, à M. le Docteur Charles Ruppe, à M. le Docteur Sauvez, qui nous ont communiqué des observations.

M. le Docteur Jean Guisez nous a accueilli dans sa clinique. A maintes reprises, il a attiré l'attention des médecins et des dentistes sur les accidents dont nous nous occupons aujourd'hui et il a bien voulu mettre à notre disposition sa riche documentation et nous faire profiter de son expérience.

Nous n'aurions garde d'oublier les maîtres étrangers qui nous ont communiqué leurs travaux, en particulier M. le Professeur Palazzi, de Milan ; M. le Professeur Roos, de Bâle ; M. le Professeur Chevalier-Jackson, de Philadelphie.

CHAPITRE PREMIER

FRÉQUENCE DES CORPS ÉTRANGERS D'ORIGINE DENTAIRE

Les statistiques relatives aux corps étrangers pénétrant dans l'organisme sont abondantes et variées. De nombreux cas rencontrés dans la pratique ne sont même pas signalés dans les sociétés ou revues professionnelles. Weist, en 1881, déjà, ayant pu réunir une statistique de 1.000 cas, signalait que 90 % d'entre eux n'avaient jamais été publiés.

La variété des corps étrangers des voies aériennes et digestives en particulier est considérable. L'examen des statistiques des auteurs et la fréquentation des services de clinique oto-rhino-laryngologiques le démontrent abondamment. Nous n'en ferons pas ici l'énumération, mais nous rappelons que les corps étrangers, tels que dents, instruments dentaires et dentiers, nécessitant une intervention, tiennent une place importante dans les cas signalés. Un nombre considérable de cas passent inaperçus ou, pour des raisons multiples faciles à comprendre, ne sont pas portés à la connaissance du public professionnel. Il nous a été donné au cours de nos études d'assister à la clinique oto-rhino-laryngologique de l'hôpital Lariboisière à de nombreuses interventions.

M. Guisez, sur 278 cas de corps étrangers rencontrés dans sa pratique personnelle et signalés à la fin de 1924, trouvait 202 cas de corps étrangers dans l'œsophage et 76 dans la trachée. Sur ce total, 182 concernant les adultes avec 41 cas de corps étrangers dentaires dans l'œsophage et 7 dans les voies aériennes ou digestives, soit une proportion de 1 sur 4.

M. Tapia, dans une statistique portant sur 103 cas de corps étrangers dans l'œsophage, signale 16 cas de dentiers.

MM. Moure et Got, dans un relevé de 70 cas de corps étrangers dans les voies aériennes ou digestives, publié en 1922, signalaient qu'ils avaient rencontré 13 dentiers.

Nous retrouverons par la suite dans ce travail de nombreuses observations et des statistiques. Ces accidents sont assez fréquents pour mériter d'attirer l'attention des médecins et des dentistes sur leur possibilité, sur les méthodes de traitement, et sur les moyens d'éviter les accidents.

CHAPITRE II

PÉNÉTRATION DE DENTS OU FRAGMENTS DE DENTS DANS L'ORGANISME

C'est surtout au cours d'interventions chirurgicales sur la bouche et en particulier d'extractions que les accidents de déglutition ou d'aspiration de dents, racines, blocs de tartre, peuvent se produire.

Les accidents d'un autre ordre : pénétration dans le sinus maxillaire ou les parties molles, langue, joue, plancher buccal, sont moins fréquents que les premiers.

Ce sont les auteurs anglo-saxons qui rapportent le plus d'observations de ce genre. Ceci vient en particulier du fait que dans leurs pays, on utilise bien plus couramment que chez nous l'anesthésie générale pour l'extraction des dents.

L'anesthésie générale en effet, surtout lorsqu'on veut procéder dans la même séance à des extractions multiples, prédispose aux accidents. La position horizontale du malade et son inertie, la mauvaise visibilité du champ opératoire, l'abondance du sang, le rythme respiratoire particulier, les vomissements, rendent difficile l'examen, le tamponnement et la préhension des dents.

L'emploi de l'élévateur est à déconseiller dans ces cas, tout au moins pour achever l'extraction. Un davier adéquat permet mieux d'assurer une prise solide, mais bien souvent la dent glisse des mors du davier et risque d'être déglutie ou aspirée si on ne peut la saisir à l'aide du doigt ou d'une pince. En cas d'extractions multiples, il est bon de compter une à une les dents qu'on extrait.

Dans les interventions sous anesthésie locale (1), les acci-

---

(1) Sur 10 cas de pénétration de dents ou racines dans les bronches, Clerf signale 9 cas au cours d'anesthésie générale et un seul cas au cours d'intervention sous anesthésie locale.

dents sont moins à redouter. Ils sont cependant possibles quand le patient crie et se débat ; le sang ou les mucosités tombant dans son larynx provoquent une inspiration violente, un mouvement brusque. La dent glisse du davier, surtout s'il est à mors fins, et tombe dans le « carrefour aéro-digestif ». Si on emploie l'élévateur, on voit parfois la dent sauter comme un noyau de cerise ; dans ce cas la dent est plus souvent avalée qu'aspirée. Si elle passe dans l'œsophage, il n'y a en général pas de suites. Le praticien se trouve simplement gêné de ne pouvoir montrer la dent extraite et il peut avoir la crainte qu'elle n'ait pénétré dans les voies aériennes.

Si l'évacuation par voie rectale sans incident est la règle dans les cas de pénétration accidentelle de dents ou chicots dans les voies digestives, il n'en est pas de même si les voies aériennes sont intéressées. On ne peut guère compter sur un rejet spontané de la dent au cours d'une crise de toux, mais les accidents immédiats ou éloignés sont à craindre : toux, douleurs, spasmes, congestion, suffocation et le cortège des accidents bronchiques ou pulmonaires. Nous envisagerons plus loin les conséquences diverses de ces accidents et leur traitement. Nous rapportons seulement ces quelques observations .

Dents et racines dans les voies digestives.

En règle générale les dents passées dans l'œsophage sont évacuées sans incident. Nous avons été plusieurs fois témoin de cas de pénétration accidentelle de dents ou racines dans les voies digestives, mais nous n'avons pas eu connaissance de suites désagréables. Nous avons eu encore récemment l'occasion de rassurer une de nos malades qui s'inquiétait d'avoir avalé « en mangeant sa soupe », une dent, qui dans sa bouche, branlait depuis longtemps.

Dents et racines dans les voies aériennes.

Cet accident était déjà redouté des dentistes des siècles passés. Fauchard écrivait dans son volume *Le Chirurgien-Dentiste en* 1746 : « Dent enlevée à l'aide du poussoir. — Cette opération est sujette à un inconvénient très fâcheux,

puisque la dent une fois ôtée de cette façon reste dans la bouche. Cette dent y demeure ambulante et dans le danger d'être avalée de travers par le malade » (Tome I, page 212).

Citons quelques observations du siècle dernier, en leur laissant le style employé par les auteurs :

Molaire supérieure pénétrant dans la trachée, rejet du corps étranger au bout de neuf jours. — Une dame se fait arracher, le 4 mai 1818, la dernière molaire gauche. Son indocilité empêche le dentiste d'amener la dent au dehors. Suffocation immédiate. On procède à un cathétérisme œsophagien avec une éponge au bout d'une baleine et on administre un vomitif, le tout sans résultat : toux violente, râle bruyant, douleurs le long de la trachée. Quelques jours après, en toussant, pus fétide. La dent déterminait une douleur « à quatre travers de doigt au-dessus de la fourchette sternale », à chaque toux, la patiente sentait la dent lancée contre le larynx et retomber. On essaya de faire vomir la malade, avec une décoction de séné et kermès. Le 15 mai, vomitif, et on fit inspirer par le nez une forte dose de poudre d'ellébore et pendant les efforts de toux et d'éternuements, on ordonne à la malade de laisser pendre la tête hors du lit en arrière. La dent fut rejetée. Guérison.

Kruger-Housen, « *Journal de Chirurgie* », 1822, Tome III, page 624.

Borsieri, dans ses « *Inst. Med. Pratc.* », de 1785, signale le cas suivant : « Une dent arrachée passa dans la trachée-artère d'où elle fut expulsée six semaines après par les seuls efforts de la toux ».

Molaire dans bronche droite, mort le onzième jour. — *John Houston*, « *Dublin Médical Journal* », *Mars* 1834. — La dent échappe au davier, douleurs violentes et passagères au niveau de la partie supérieure de la trachée. Toux convulsive, gêne indéfinissable dans la poitrine et difficulté à respirer. Des mucosités sanglantes amenées par la toux, pas de raucité de la voix, les expirations n'ont pas une trop grande fréquence.

Vingt-quatre heures après l'accident, râles muqueux sonores à la partie inférieure de la trachée, murmure expiratoire plus faible à droite qu'à gauche, au-dessous de la clavicule droite léger râle sonore, pas de râles à gauche. Quelle que soit la position du malade les signes restent les mêmes. Puis broncho-pneumonie à droite d'abord, puis à gauche. Aucune tentative chirurgicale. Mort le onzième jour. Autopsie : les deux poumons adhérents, à droite épanchements sanguinolents dans la plèvre, hépatisation de tout le poumon droit, inflammation plus modérée du poumon gauche, muqueuse de la trachée et des bronches rouge, gonflée, ramollie.

La dent est dans la bronche droite à environ un pouce de sa naissance, non enchâssée, pointe en bas, couronne vers la trachée.

Dent dans la trachée. — *Monteggia*, « *Gazette Médicale* », 1838, page 797. — Une demoiselle dont une dent arrachée fila dans la trachée et qu'un accès de toux rejeta. Guérison.

Dent dans les bronches. — *Kepesser*, *Thèse de Giessen* (1853), *citée par Aronsshon* : « *Des corps étrangers des voies aériennes* », *thèse de Strasbourg*, *n°* 372, 1856. — Malade de vingt ans, dont « une dent couronnée et une racine » resta cinq semaines dans les bronches. Mort après expulsion.

Dent dans la trachée. — « *The Lancet* », page 477 (1). — C'est une fille de 17 ans, dont une molaire inférieure entière descendit dans la trachée. La dent fut rejetée le onzième jour.

Dent arrêtée à la glotte. — Mort. — *R. Aronsshon.* — Un enfant de six mois fut amené le 17 décembre 1854, pour opérer d'un bec-de-lièvre double. Une partie de l'os maxillaire faisait saillie, on l'excisa et on remit la réunion à plus tard. Le 23 décembre, on excisa le lobule, on raviva les bords de la plaie et l'enfant mourut à ce moment dans les mains du chirurgien.

Autopsie : une dent de lait se trouvait entre les lèvres de la glotte, en bouchant entièrement la lumière. Elle provenait de la portion alvéolaire entamée et s'était détachée pendant le deuxième temps de l'opération, puis avait glissé dans le larynx à la faveur d'une forte inspiration et de cris.

Fragment de dent dans les bronches, rejet du corps étranger trente-quatre jours après. — Guérison. — *Claremont*, « *The Lancet* », 1858, tome I, page 477. — Extraction sous chloroforme, molaire de la mâchoire inférieure brisée par le davier, opération terminée avec l'élévateur, durée de l'opération : quatre minutes. Au réveil, accès de toux et cris. Pas trop de douleur. Le surlendemain, bronchite, toux violente, mais sans douleur. La malade dit qu'elle avait dû avaler une dent. Jenner consulté exprima un doute. Il crut à une inflammation produite par les vapeurs de chloroforme ; la patiente n'avait pas de fièvre et vaquait dans la journée aux soins domestiques. Le traitement fut celui d'une simple bronchite, mais les symptômes augmentèrent : toux violente, rejet de fragments d'émail, avec soulagement du côté gauche. Du côté droit, augmentation des symptômes. Ronchus, respiration pénible, point fixe à la terminaison de la bronche droite, gargouillement bruyant à chaque respiration, parfois intermittent. Douleurs du sternum à l'omoplate ; la nuit, la respiration était excessivement bruyante, la patiente ne pouvait être couchée sur le côté affecté ; elle était obligée de se dresser sur son séant, la salive était

(1) Thèse de Delestre « Corps étrangers », Paris 1878. Ref. bibl. Te 85-146. Fac. Paris.

teintée de sang et on notait une accélération du pouls. L'état resta stationnaire pendant un mois avec des râles au côté droit, du gargouillement, de la toux, une respiration pénible et un mauvais état général.

Le 34e jour, les douleurs étant plus violentes que d'habitude, la patiente fut obligée de se reposer et en faisant dans son lit un effort pour changer de place, elle effectua sur elle-même un mouvement de torsion et, à la suite d'une forte toux, la dent fut projetée dans la bouche. Vingt-quatre heures après, tout était à l'état normal. Le fragment était couvert de sang.

Il s'agissait d'un fragment de molaire, du poids de 7 grains ; légère hémoptisie après le rejet.

Laissant de côté ces observations anciennes, nous en rapportons maintenant quelques autres récentes :

Dent dans les bronches. — Séjour de deux années. — Expulsion spontanée. — Guérison. — Au cours d'une extraction, une molaire inférieure glissa des mors du davier et fut aspirée par le patient. Pas de troubles immédiats. Aucun traitement. Deux années après, douleurs violentes, dyspnée.

Intervention envisagée, mais expulsion spontanée au cours d'un violent accès de toux. Pas de suites.

Dr Wagner, Berlin. « *Dent. Med. Woch.* » 1907.

Racine de dent aspirée. — Rejet dix jours après. — Guérison. — Une femme se fit extraire une molaire par un dentiste. Quelques jours après, douleurs rétro-sternales, toux sèche, paroxystique. Un médecin ordonne des potions calmantes, aucune amélioration. La toux continue exacerbante pendant une dizaine de jours. Violente quinte de toux, expectoration d'une racine de la dent extraite constatée par le médecin. Toux et douleurs s'atténuent et disparaissent en quelques jours.

(*Robinson*, 1908).

Dent aspirée. — Rejet après quatre semaines. — Dent extraite glissée dans le larynx, au cours d'une anesthésie générale. Toux et vomissements persistants. Evacuation spontanée au cours d'une quinte ; quatre semaines après, guérison.

(*Rehfuss*, 1893).

Mort causée par l'aspiration d'une dent. — Enfant de sept ans. Extraction difficile au davier, d'une molaire. Sous l'influence des efforts faits par l'opérateur, la dent s'échappe des mors du davier, tombe dans le larynx dans une forte aspiration. L'enfant meurt asphyxié.

Paulet. — « *Traité des corps étrangers en chirurgie* ».

Abcès pulmonaire causé par une dent. — Séjour sept mois. — Evacuation. — Guérison. — (*Brit. Med. Journal*, 1907 ; traduit de l'anglais par *M. Guibaud*, in *Traité de Stomatologie*, tome IV,

1904. — Le Dr Davies, de Londres, fut appelé chez une jeune dame malade depuis sept mois, se plaignant d'une douleur localisée au côté droit de la poitrine, d'une toux opiniâtre et d'une expectoration profuse. Sa santé était excellente auparavant, lorsqu'il y a sept mois elle avait commencé à tousser, à souffrir du côté gauche et bientôt, à cracher très épais. Elle éprouvait de la difficulté à respirer. Ces symptômes s'aggravèrent et la malade maigrit rapidement. Elle consulta plusieurs médecins et fut traitée à l'Hôpital de Swansea, pour phtisie pulmonaire. Son état ne s'améliora pas. Quand je la vis elle paraissait très malade et ne pouvait quitter son lit ; elle transpirait abondamment et était très émaciée. Sa température était constamment voisine de 39°. La toux était très violente et s'accompagnait de l'expectoration d'un pus fétide. L'ampliation du côté droit du thorax était très diminuée. Il y avait une matité étendue de la clavicule droite à la 4e côte. La pointe du cœur était déplacée de 4 centimètres en arrière et à gauche. Il y avait évidemment un abcès du poumon.

Trois jours après mon premier examen, la malade eut un très violent accès de toux, avec issue d'une grande quantité de pus, venant des poumons. Dans ce pus, on trouva une deuxième bicuspide qui avait été extraite par un dentiste, environ sept mois auparavant. Cette dent était donc tombée dans la glotte pendant que la patiente était endormie — quoi qu'elle fût absolument ignorante de cet incident — et logée dans une division de la bronche droite, y avait occasionné un large abcès.

Après cette expulsion, la guérison fut rapide. Le déplacement du cœur, dû à la contraction du poumon, fut considérable, la pointe restant à un centimètre au moins à droite de sa position normale. C'est une chance heureuse que la dent ait été expulsée d'une large cavité à travers un étroit orifice ; c'est incluse dans un flot de pus qu'elle réussit à trouver sa voie.

Dent tombée dans une bronche du poumon gauche. — Radiographie. - Extraction par bronchoscopie inférieure. — *Saint-Clair Thompson*, « *Cosmos* », 1918. — La malade était une fillette de dix ans. La dent, une première molaire gauche du bas, fut inspirée après l'extraction. La patiente et le dentiste ne s'aperçurent pas de cette inspiration. pendant environ un mois ; des symptômes respiratoires et pulmonaires attirèrent l'attention d'abord. Une radiographie révéla une opacité dans la région supérieure du poumon gauche, de contour imprécis et de forme plutôt rectangulaire.

Bronchoscopie directe par la bouche ; emploi d'un tube de Brunings de 7 millimètres, chloroforme, cinq semaines après l'accident, découvre une dent d'éclat blanchâtre fortement retenue dans une bronche secondaire externe latérale du poumon gauche (il est plus rare de rencontrer des corps étrangers dans le poumon gauche que dans le droit). Toutes les tentatives pour retirer cette dent demeurèrent vaines.

Un second examen par la bouche fut, huit jours plus tard, également sans résultat. La patiente s'évanouit subitement et dut être ramenée à la vie par respiration artificielle avant qu'un second essai put être tenté. La formation d'un abcès ne permit pas un plus long délai. Un troisième essai fut tenté : chloroforme, trachéotomie. Ceci permit l'introduction d'un tube de Brunning de 10 millimètres par bronchoscopie inférieure. La dent fut retrouvée à une distance de 5 pouces ½ (environ 14 centimètres) et fut relativement aisément retirée à l'aide d'une pince de Killian. Il n'y eut pas de suites. La cicatrice du cou fut insignifiante.

Traumatisme. — Suffocation par une dent. — Mort. — Un accident d'atterrissage a coûté la vie au pilote Johner, de Lausanne. L'autopsie du cadavre a révélé un fait curieux ; pas de blessure grave, pas de fracture du crâne, pas d'hémorragie interne ou externe, mais seulement une incisive brisée ; celle-ci avait été projetée dans le larynx, puis dans la trachée et l'aviateur avait succombé à l'asphyxie, par corps étranger des voies aériennes.

La Vie Médicale, nº 24, 1922.

Aspiration d'un chicot dentaire. — Mort. — Femme de 32 ans. Anesthésie à l'éther. Aspiration méconnue d'un chicot. Ce n'est que deux mois après qu'elle fut soumise au traitement bronchoscopique. Le pus et les mucosités très abondantes, le rétrécissement de la bronche rendent les bronchoscopies supérieures, puis inférieures répétées infructueuses. L'autopsie montra une exsudation pleurale abondante et un abcès du volume d'un œuf à la base du poumon.

Jacobsen, « *Acta Laryngologica* », vol. VIII, p. 180.

Dent dans une bronche. — Séjour de six mois. — Enlèvement par bronchoscopie. — Guérison. — Dent dans une bronche depuis six mois. Femme de 36 ans alitée depuis six mois à la suite de l'extraction de plusieurs dents sous chloroforme. Toux opiniâtre, expectoration abondante, fièvre irrégulière, jusqu'à 39º, amaigrissement de 60 à 42 kilogs. Diagnostic : pleurésie bacillaire (pas de bacilles de Koch).

Un examen radioscopique montre la présence d'un corps étranger (racine de dent).

Enlèvement du corps étranger par bronchoscopie (18 minutes).

840

Quatre mois après, la patiente a retrouvé son poids antérieur. La toux et l'expectoration ont complètement cessé. Elle reprend ses occupations, entièrement guérie.

Chevalier-Jackson (Cas 840 de sa statistique).

Dent dans une bronche. — Séjour de trois années. — Enlèvement sous bronchoscopie. — Dent ayant séjourné trois ans dans

une bronche. Localisation dans la bronche droite, à 40 centimètres des arcades dentaires.

Tentative infructueuse d'enlèvement par intervention externe

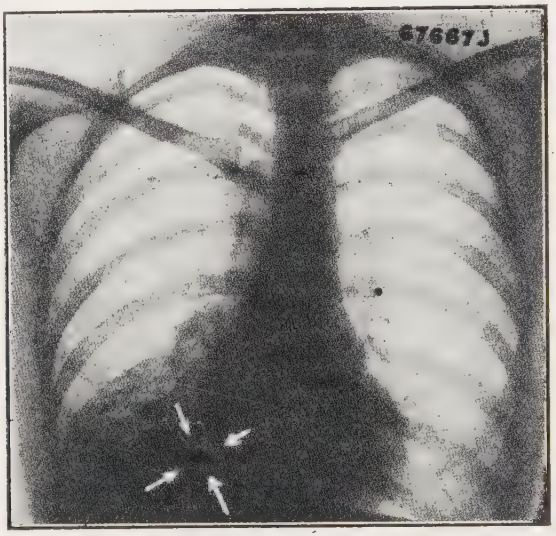

Radio montrant la dent. 1274

un mois avant admission dans le service des auteurs. Intervention difficile.

Quatre bronchoscopies supérieures successives nécessaires par dilatation et drainage avant d'atteindre le corps étranger.

Enlèvement au cours d'une 5e bronchoscopie (tube de 5 millimètres sur 40 centimètres). Guérison.

Tucker et Clerf (Cas 1274).



709

Fragment de dent dans une bronche. — Séjour de quatre ans et demi. — Enlèvement sous bronchoscopie. — Fragment de dent dans bronche droite depuis quatre ans et demi. Abcès pulmonaire. Enlèvement sous bronchoscopie supérieure. A la 4e intervention, enlèvement. Myocardite consécutive à abcès pulmonaire provoquée par corps étranger.

Chevalier-Jackson (Cas 709).

753

Dent dans une bronche. — Séjour vingt-trois jours. — Enlèvement sous bronchoscopie. — Patient de 14 ans. Dent aspirée, logée dans bronche droite. Abcès pulmonaire, bronchoscopie supérieure. Dent sur éperon, entre branche du lobe médian et

bronche du lobe inférieur. Pus rosé fétide. Extraction. Guérison (opération en 10 minutes).

Chevalier-Jackson (Cas 753).

844

Dent dans une bronche pendant cinquante et un jours. Enlèvement. — Patient, 22 ans. Dent dans bronche lobe inférieur droit depuis 51 jours. Enlèvement sous bronchoscopie après une tentative infructueuse de 35 minutes. Deuxième bronchoscopie orale. Dilatation à la pince. Dent ramenée assez facilement en 6 minutes 25 secondes. Guérison. *Chevalier-Jackson* (Cas 844).

966

Patient de 29 ans, ayant subi extraction de 19 dents sous anesthésie générale. Dent dans bronche droite depuis huit mois. Sténose bronchique par périchondrite. Enlèvement par bronchoscopie supérieure en 2 minutes 55 secondes.

Chevalier-Jackson (Cas 966).

1121

Patient de 12 ans. Dent dans bronche droite depuis trois mois.

Enlèvement sous bronchoscopie supérieure en 13 minutes 53 secondes. Guérison.

Chevalier-Jackson (Cas 1121).

1136

Patient, 29 ans. Dent dans bronche droite au niveau de l'orifice de la bronche du lobe médian. Enlèvement sous bronchoscopie supérieure en 58 secondes. Guérison.

Chevalier-Jackson (Cas 1136).

Dent aspirée au cours d'extraction. — Abcès pulmonaire. — Mort. — *Hedblom*, 1921. — Le Dr I. M. Flinn, de Wilmington, Delaware, rapporte le cas d'un homme d'affaires connu, qui s'était fait extraire 5 dents, le 8 Février 1921, sous protoxyde d'azote. Le patient avait trouvé l'opération très fatigante, mais les dentistes la trouvèrent très normale. Le deuxième jour, après l'opération, le patient travaillait comme d'habitude. Le 11 ou 12 février, le Dr Flinn apprit que le patient avait été très malade la nuit passée, éprouvant une sensation d'étouffement et l'impossibilité de reprendre sa respiration pendant une courte période. Le médecin suspecta une pneumonie septique, mais l'examen ne révéla aucun symptôme.

Une semaine plus tard, le Dr Flinn était informé qu'on ne pouvait retrouver une des dents extraites. A ce moment, les expectorations du patient étaient abondantes et purulentes ; il n'éprouvait pas de douleur, mais son état général était médiocre. La radiographie ne révéla ni abcès, ni effusion pleurale, mais montra un corps étranger ressemblant à une dent. Deux essais de bronchoscopie échouèrent et le patient mourut le 12 mars.

A l'autopsie, on trouva la dent à la seconde bifurcation de la bronche gauche, enfoncée si profondément que la bronchoscopie n'aurait pu la déloger. Il n'y avait pas d'abcès local, mais tout le

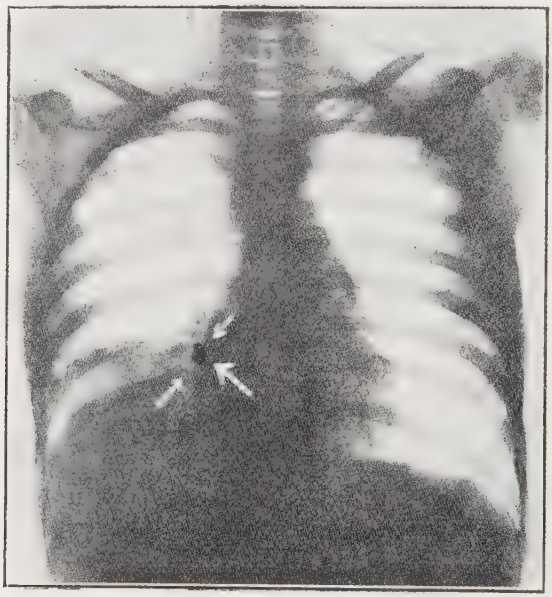

Radiographie du cas Jackson 1121.

poumon gauche était infiltré de pus. L'autre poumon n'était pas atteint. Le Dr Flinn pense que l'infection apportée par la dent était virulente, que l'enlèvement de cette dent n'aurait pas arrêté le mal.

Dent dans les voies respiratoires. — Dilatation bronchique. — Mort. — (*Brugirard*). — Malade entrant à l'hôpital pour tuberculose rénale fistulisée dans le gros intestin. Signes de sclérose pulmonaire, expectoration abondante surtout le matin. Meurt quelques jours après son admission.

A l'autopsie on trouva incrustée dans la paroi de la bronche gauche au-dessous de la bifurcation de la trachée, une dent. Ce corps étranger avait donné lieu à une infection chronique des bronches. Celles-ci, très dilatées, étaient remplies de pus. Le parenchyme pulmonaire était sclérosé. Il est probable que cet accident s'était produit au cours d'une extraction.

(*Province Dentaire*, Janvier 1926).

Expulsion lors d'une vomique d'une dent ayant séjourné neuf mois dans une bronche. — Diagnostic non fait. — Guérison. — (*Dr Hedblom*). — Dl... M..., 47 ans, vint à la clinique Mayo (Rochester), le 20 août 1920, se plaignant de toux chronique et de fièvre.

Les premiers symptômes étaient apparus en juin, à la suite d'une longue promenade en auto. La toux s'était installée progressivement. Expectoration blanchâtre. Douleur dans la poitrine. Amaigrissement de 6 kilogs en deux mois.

A l'examen, on trouva quelques râles à droite. La radiographie montra une zone d'infiltration dans la région hilaire droite (pleurésie interlobaire ou abcès). Pas de bacilles de Koch dans l'expectoration.

Le malade séjourna à la clinique, du 20 août au 2 septembre. La température se maintint entre 37°5 et 38°. On renvoya le malade chez lui.

Neuf mois plus tard, son médecin habituel rapporta que le malade venait d'être pris d'un violent accès de toux et qu'il avait craché un fragment de dent cariée. Quatre mois après le patient avait recouvré sa santé et repris son poids antérieur.

(*Journal of Dental Research*, 1921).

Abcès pulmonaire causé par une dent. — Suites graves. — Intervention. — Guérison (*d'après Hedblom, clinique Mayo*). — J. R..., 36 ans, examiné le 8 décembre 1917, raconte que les malaises dont il souffre remontent à Octobre 1917, après qu'il eut subi des extractions dentaires sous anesthésie générale. Plusieurs dents durent être extraites dans la même séance et une hémorragie s'ensuivit qui persista près de deux mois. Aussitôt après l'opération le patient ressentit des douleurs diffuses dans la région présternale droite. Deux semaines après, il eut une vomique purulente abondante, toussa et continua à crachoter du pus. Il ne pouvait dormir.

A l'examen, matité de la région axillaire droite. Pouls à 84. Température normale. Pas de bacilles de Koch.

La radiographie montre une infiltration du sommet droit avec caverne probable. Mauvais état général. Le malade est gardé en observation. Quatre semaines plus tard un nouvel examen radiographique montre une extension des lésions. Intervention décidée.

Transfusion de 500 grammes de sang citraté. Anesthésie locale. Un abcès du volume d'une grosse orange contenant du tissu gangrené est découvert. Convalescence rapide. Quatre mois après le patient a repris 20 kilogs. Fistule persistante à la sortie de la clinique. Cinq mois après on trouve dans le pansement un fragment de dent. La fistule se ferme complètement. En septembre 1919, le malade est complètement guéri.

Dent dans une bronche. — Séjour pendant un an. — Bronchectasie. — Mort. — *Hedblom* (Cas 169, 958). — E. R. S., 34 ans, anémique, émaciée, vint à la clinique Mayo, le 21 août 1916, atteinte de toux accompagnée de pus, douleurs dorsales, fièvre, faiblesse et perte de poids.

La maladie débuta en Janvier 1915, après extraction de dents

sous anesthésie générale. La patiente commença à tousser après le réveil anesthésique et la toux persista. Elle fut soignée un certain nombre de mois après un diagnostic de tuberculose pulmonaire. En septembre 1916, un examen aux rayons X révéla l'existence

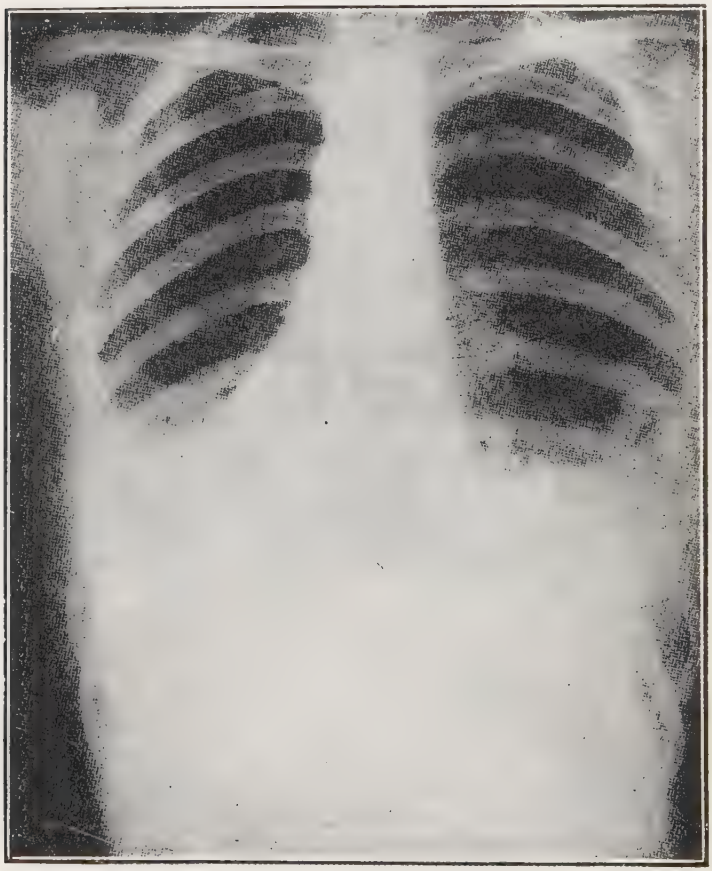

Cas Hedblom (169.958)
La radio fut faite 8 mois après l'extraction de la dent.

d'une dent à la partie inférieure du poumon droit. Trois tentatives pour retirer la dent par la bronchoscopie furent sans résultat. On pratiqua la thoracotomie, mais la dent ne fut pas découverte.

Quand la malade revint à la clinique, sa toux était sévère, persistante et l'empêchait de dormir. Depuis six semaines elle souffrait de douleurs dans le dos et avait la fièvre. Elle avait perdu 30 livres. Le pus était fétide, verdâtre et se formait en grande quantité.

A l'examen, le nombre de leucocytes était de 17600, le pouls 96

et la température 38°5. Il y avait une cicatrice de thoracotomie sous l'angle de l'omoplate droite. La radio montra des ombres aux deux bases ; on les supposa dues à l'épaississement pleural à droite, à une petite quantité de liquide à gauche. L'apparence du lobe inférieur droit simulait la tuberculose.

Le diagnostic clinique était celui d'un abcès ancien du poumon

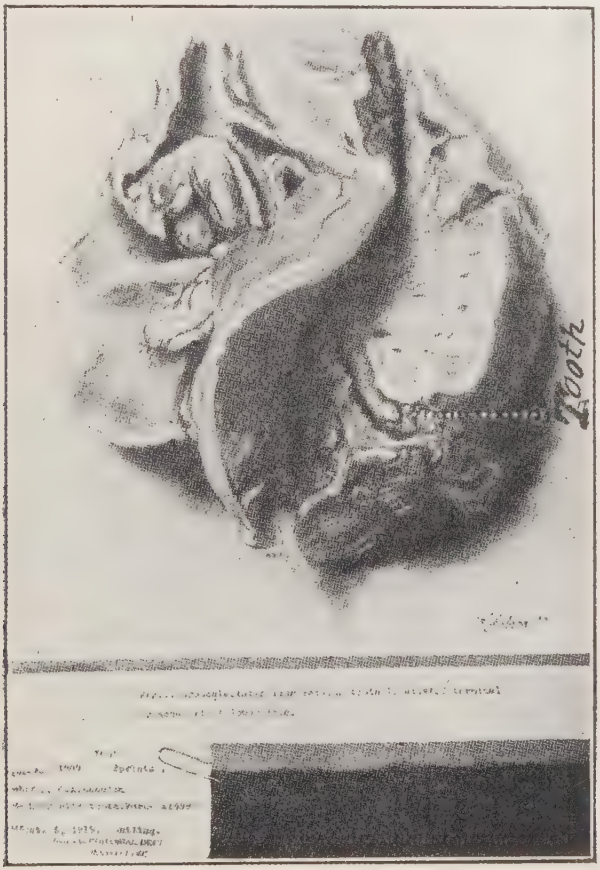

Photo de la pièce anatomique montrant la dent dans la bronche du lobe inférieur droit (d'après Hedblom).

droit et une pleurésie gauche avec épanchement. Le 25 août, on pratiqua l'examen bronchoscopique. La dent ne fut pas découverte, Mais on vit du pus sortir en quantité du poumon droit. La thoracenthèse de la cavité pleurale gauche laissa couler du pus. Le 28 août, une première opération fut pratiquée pour drainage de l'abcès. La malade mourut alors avant que put être pratiquée la seconde opération de drainage.

La nécropsie fit voir une bronchectasie bilatérale et un empyème gauche. Le fragment de dent entouré d'un abcès fut découvert à deux centimètres de l'extrémité inférieure du lobe inférieur droit.

Abcès pulmonaire causé vraisemblablement par une dent. — Intervention. — Guérison. — (*Hedblom*). — Femme N. F..., 39 ans, se présente à la clinique Mayo, le 8 juin 1918, pour toux persistante, expectoration purulente, hémoptysies rares. Elle rapporte le début de son mal à Août 1917, date à laquelle elle a subi des extractions dentaires sous anesthésie générale à l'éther. A été soignée pour pleurésie purulente. Thoracotomie en Septembre 1917. Drainage secondaire en Novembre 1917. La patiente tousse fréquemment durant l'examen ; expectoration rougeâtre fétide. Matité de la région axillaire gauche. Râles sous-crépitants. Pas de bacilles de Koch dans les crachats.

La radiographie montre une infiltration du lobe inférieur gauche. Le diagnostic d'abcès pulmonaire est porté. Ponction exploratrice interrompue par syncope. Six jours après, ouverture et drainage. Quitte la clinique deux semaines après. Guérison sans complications en quelques semaines.

Nous pourrions rapporter encore plusieurs observations semblables qui nous ont été communiquées par le Dr Hedblom ; nous nous bornerons à les citer très résumées :

Homme, 45 ans. En Mai 1918 a subi plusieurs extractions. Consulte en Août pour toux, expectoration purulente. Abcès pulmonaire. Drainage. Guérison.

Obs. 281-586. — J. A. C., homme de 63 ans, victime d'un accident de rue, coup de pied de cheval sur la face. Fracture de plusieurs dents. Huit semaines après, guérison. Hémoptysie, vomique purulente. Abcès pulmonaire diagnostiqué après examen radiographique. Ouverture, drainage, guérison.

Obs. 274-952. — Mme J. S..., 30 ans, a subi l'extraction de plusieurs dents sous anesthésie générale à l'éther. Dès son réveil, après l'opération, elle a commencé à tousser et souffrir dans la région sternale. Vomissements et expectoration muqueuse et purulente.

Le 12 juin 1919, elle se présente à la clinique Mayo. Diagnostic : pleurésie purulente. On pense à un corps étranger probable mais on n'en a pas confirmation. Pas d'intervention. Le 15 Juin 1919, quinte violente et expectoration d'une dent. En août 1919, la toux a considérablement diminué.

Dents aspirées pendant amygdalectomie. — Dent aspirée par un enfant au cours d'une amygdalectomie, chute dans bronche gauche. Suppuration endobronchique. Diagnostic précoce. Enlèvement par bronchoscopie supérieure. Guérison.

Chevalier-Jackson (Cas 1654).

Diagnostic porté de suppuration chronique suite d'amygdalectomie. L'examen radiographique montra qu'une dent temporaire était tombée dans la bronche droite au cours de l'intervention. Bronchoscopie supérieure, aspiration du pus, enlèvement du corps étranger. Guérison.

Chevalier-Jackson (Cas 1466).

Cas de sténose laryngée provoqué par enclavement d'une dent dans la région sous-glottique, dent échappée du davier d'un dentiste. Endoscopie, enlèvement, guérison.

Chevalier-Jackson (Cas 1500).

Suppuration due à la présence d'une dent temporaire aspirée au cours d'une amygdalectomie. Diagnostic précoce. Intervention rapide sous-bronchoscopie. Enlèvement du corps étranger. Guérison.

Cas 1530.

Dent aspirée au cours d'une amygdalectomie. Intervention rapide : bronchoscopie, enlèvement de la dent, aspiration du pus et des mucosités. Ce cas montre la valeur prophylactique de ces opérations précoces.

Chevalier-Jackson (Cas 1591).

Chute d'un fragment de dent dans le larynx. — Enlèvement facile. — Au cours de la préparation d'une dent pour une obturation, un fragment s'en détacha sous l'action de la fraise et fut projeté dans le pharynx.

On procéda à une radiographie qui permit la localisation du corps étranger et un laryngologiste l'enleva sans incident sous anesthésie locale.

Dr F. Paris.

Dents dans le sinus maxillaire. — Il arrive assez fréquemment que le sinus maxillaire soit accidentellement ouvert au cours d'extraction de prémolaires ou molaires supérieures sans qu'il y ait la moindre faute opératoire, contrairement au fait signalé par certains auteurs, quoique l'ouverture du sinus puisse se produire plus facilement par un traumatisme excessif ou une mauvaise application des instruments d'extraction, daviers ou élévateurs. C'est ainsi qu'on peut voir des dents ou racines passer dans le sinus, ce qui peut occasionner des accidents assez graves. Là, comme en matière d'accidents de déglutition ou d'aspiration de dents, dentiers ou objets semblables, nous pouvons dire avec le Dr Gérard Maurel : « beaucoup de ces accidents sont passés sous silence », sans quoi notre littérature professionnelle et les comptes rendus de nos sociétés scienti-

fiques seraient beaucoup plus riches d'observations qu'ils ne le sont.

Le professeur Palazzi, de Milan, a rappelé dans son ouvrage « *Sui corpi estravei accidentali dell'antro d'Highmore* », plusieurs cas de pénétration de dents dans le sinus maxillaire et cite à ce propos des observations de Linard, Okada, Sternfield, Chavanne, de Besse, Tilley, Fronstein, Hennig, Cattlin, Range, Syme, Charezieux, Pietkiewicz. Son étude est intéressante, en particulier pour les stomatologistes et les rhinologistes.

Le Dr Arlotta, de la clinique Arkövy, à Budapest, pratiquant l'opération de Caldwell-Luc, sur un sujet atteint de sinusite maxillaire chronique, trouva une incisive dont la présence était due à l'intervention d'un dentiste ayant procédé à des extractions.

Dent dans le sinus maxillaire. - Femme de 48 ans, souffrant depuis dix ans de névralgies faciales. Traitement n'ayant donné aucun résultat. Une radiographie montra un empyème du sinus maxillaire causé par une racine de molaire enfoncée dans le sinus au cours d'une extraction antérieurement au début des accidents. Un curetage amena la cessation des douleurs.

Feldmann (1922).

Dent dans le sinus maxillaire. — Dent enfoncée dans le sinus au cours d'une tentative d'extraction. Pas de suites immédiates.

Infection sinusienne s'installe insidieusement et six mois après la malade consulte pour cacosmie matutinale. Ponction sous le cornet inférieur positive.

Cure radicale par la méthode de Caldwell-Luc. Pas de suites notables.

Dr A. Maurice, « Revue de Stomatologie », 1924.

Dent dans le sinus (*observation personnelle*, 1925). — M. M..., jeune chirurgien-dentiste remplaçant un confrère en province, au cours d'une extraction de molaire supérieure fait accidentellement pénétrer une racine dans le sinus. Il prévient la patiente et essaie d'enlever la racine par voie alvéolaire, mais il n'y parvient pas. La malade mouche du pus quelque temps après et consulte un médecin qui l'envoie à un chirurgien. Celui-ci diagnostique une sinusite et pratique une cure radicale.

Ce cas est intéressant à signaler, car il a provoqué de la part de la patiente une action en responsabilité, actuellement en cours (décembre 1926), contre notre jeune confrère et le praticien qu'il remplaçait.

Dents ayant pénétré dans le sinus au cours d'avulsions dentaires. — A notre maître, le Dr G. Maurel, nous empruntons en les résumant les trois observations qui suivent :

Obs. I. — Au cours d'une extraction sous anesthésie locale par infiltration portant sur les racines de la dent de six ans supérieure droite, la racine palatine de la dent saine par le davier baïonnette a pénétré sans aucune violence dans le sinus. L'opérateur n'a pas tenté de manœuvre intempestive de recherche. La malade est vue 48 heures après par le Dr Maurel. Pas de douleurs vives, pas de tuméfaction de la joue ou du sillon vestibulaire.

Intervention : trépanation, enlèvement de la racine. Pas de suites. Autoplastie ultérieure.

Obs. II. — M. L..., 30 ans, a subi le 9 février 1922, une extraction sous anesthésie locale par infiltration, extraction qui a porté sur les racines de la première prémolaire supérieure droite. La

Racine de 2e prémolaire couchée horizontalement dans le sinus entre les racines de la dent de 6 ans.



La racine incluse dans le sinus (Radio ci-dessus) a été enlevée au cours de l'opération chirurgicale.

racine palatine enlevée à l'élévateur disparaît dans le sinus. Quelques jours après, légère tuméfaction de la joue droite. Suppuration.

Le 21 Février le Dr Maurel examine la malade. Une radio permet de confirmer la présence de la racine et de la localiser. Inter-

vention le 4 Mars, ouverture du sinus ; fongosité, pus, muqueuse épaissie. Curetage, enlèvement de la racine, constatation d'une ostéite raréfiante sur la paroi antéro-externe du sinus. Suture de la plaie le 11 mars. La malade, revue le 11 juin, est complètement guérie.

Obs. III. — M. R. C., 25 ans, a subi le 18 avril 1922, sous anesthésie locale, par infiltration, l'extraction des racines de la première molaire supérieure droite. Deux des racines ont été extraites normalement, la racine palatine qu'on a tenté d'enlever à l'élévateur a pénétré dans le sinus.

Avant l'intervention chirurgicale. La racine de la dent de 6 ans est nettement visible dans le sinus (Voir le texte).

Le malade est vu à Saint-Antoine le 3 mai, par G. Maurel. Ecoulement du pus par la narine droite, pas de tuméfaction, pas de douleurs. Sinusite maxillaire suppurée droite diagnostiquée.

L'examen radiographique précise la localisation de la racine au-dessus du plancher du sinus en avant des racines de la dent de douze ans, au-dessus de l'alvéole de la dent de six ans.

Intervention le 9 mai (Caldwel-Luc). Pas de suites notables. Malade revu guéri le 15 juin.

Dent dans le sinus. Sinusite. — Racine dentaire enfoncée dans le sinus au cours d'une extraction. Sinusite. **Cure radicale.**

(*Vymola*, 1926).

Nous avons, au cours de nos recherches, trouvé quelques observations de pénétration de dents ou racines dans la langue et le plancher buccal : nous ne les rapportons pas ici, car elles concernaient des traumatismes dont nous avons laissé l'étude en dehors de notre travail.

CHAPITRE III

INSTRUMENTS EMPLOYÉS PAR LES DENTISTES PÉNÉTRANT ACCIDENTELLEMENT DANS L'ORGANISME

Parmi les instruments que le dentiste emploie dans sa pratique courante, il en est certains, tels que daviers, fouloirs, etc., qui sont volumineux et bien en main et qu'on ne peut guère voir déglutis ou aspirés par les patients, même au cours de manœuvres opératoires délicates.

Il en est d'autres, délicats, menus, tels que : aiguilles, sondes, fraises, forets, tire-nerfs, dont l'emploi dans la bouche ouverte de patients souvent nerveux, craignant la douleur et toujours prêts à bouger brusquement quand il ne faut pas, nécessite de la part de l'opérateur, une attention constante et une grande dextérité.

Chevalier-Jackson, dans son manuel d'endoscopie, rend hommage aux stomatologistes et dentistes en écrivant à propos des tire-nerfs :

« Il est rare que les doigts habiles du dentiste laissent « tomber dans les voies respiratoires et digestives des ins- « truments »... et comme presque tout individu un jour ou « l'autre passe entre les mains de ce praticien, c'est un « hommage qu'il faut lui rendre. »

Si le fait est rare eu égard aux centaines de milliers d'interventions sur les dents pratiquées quotidiennement dans le monde entier, il y a quand même des accidents... plus nombreux à notre avis que ne laissent croire les cas publiés.

Beaucoup de ces cas sont inaperçus ou lorsqu'ils ne comportent pas de suites graves sont tenus sous silence par ceux qui pourraient en parler.

Chevalier-Jackson, en 1915, signalant 500 cas de corps étrangers des voies aériennes et digestives retirés par lui de l'organisme de malades sous broncho-œsophagoscopie, n'avait rencontré que deux tire-nerfs. En 1919, il en avait réuni sept cas et sa statistique s'est enrichie depuis : 16. M. Guisez en 1924 signalait deux cas de chute de tire-nerfs dans les voies respiratoires.

Nous avons nous-même vu signaler un plus grand nombre d'accidents et en particulier, nous avons eu connaissance de trois cas de déglutition de tire-nerfs ayant comporté des suites graves, qui se sont produits à Paris en 1924 et 1925 et ont donné lieu à des actions en justice.

Au cours de nos recherches, nous avons pu réunir un certain nombre d'observations de pénétration d'instruments ou de fragments d'instruments dentaires dans l'organisme, que nous rapportons ici.

Aiguilles

Nous ne nous occuperons pas des petits accidents tels que : bris de tire-nerfs dans une dent, fracture d'un excavateur ou d'une vis à racines et pénétration dans la gencive d'aiguilles courtes pour anesthésie locale, cassées dans le tissu gingival. Ils n'ont en règle générale aucune suite grave.

Nous citons cependant quelques observations relatives à des bris d'aiguilles au cours d'anesthésie régionale. Ce mode d'anesthésie est devenu d'usage courant pour les interventions sur les dents et on rapporte de temps à autre des accidents causés par les bris d'aiguilles au cours d'anesthésies régionales.

Blum (*Dental Cosmos*, mai 1926) a réuni en dix ans, 65 cas d'interventions pour recherche de fragments d'aiguilles employées pour des anesthésies intragingivales. Nobbs dans le même journal (juillet 1925), rapporte quelques observations relatives à la recherche et l'enlèvement d'aiguilles perdues dans les tissus au cours d'anesthésies régionales dentaires.

Voici, résumées, deux observations qui nous ont été récemment communiquées par M. Ch. Ruppe.

A. **Aiguille fine brisée au cours d'une anesthésie dentaire régionale.** — Un homme de 19 ans se présente à la consultation O. R. L. de l'Hôpital Saint-Louis, accompagné par son dentiste qui a été effrayé de casser une aiguille fine en faisant une anesthésie régionale à l'épine de Spix.

Le fragment d'aiguille inclus dans les tissus n'est pas visible. On fait pour rechercher ce fragment l'incision classique de la muqueuse, malgré une exploration assez longue on ne trouve rien.

M. Surel fait alors une radiographie, l'image de l'aiguille est visible sur le cliché. On fait une nouvelle tentative pour extraire l'aiguille. Le résultat est infructueux.

Une troisième tentative ne permet pas de retrouver le corps étranger. On abandonne alors les recherches.

Aucun incident ne survient.

B. **Aiguille fine brisée au cours d'une Anesthésie régionale.** — Il s'agit d'un médecin qui vient accompagné de son dentiste, comme dans le cas précédent. Le praticien en procédant à une anesthésie du nerf dentaire inférieur à l'épine de Spix au moyen d'une seringue dentaire du type courant, à aiguille fine, a cassé l'aiguille.

Le dentiste a fait faire une radio de la région.

Sur cette radio on voit l'aiguille dans les tissus nettement en avant de l'épine de Spix.

Avertis par l'exemple précédent, nous conseillons au confrère de ne pas se faire opérer et d'attendre. La recherche d'un fragment d'aiguille dans ces conditions étant aléatoire, plus décevant souvent que la recherche d'une aiguille dans une paume de main, où on a la ressource d'opérer sous bonnette, que l'on n'a pas pour la branche montante du maxillaire.

(*Communiquées par M. Ch. Ruppe. — Service de M. le Professeur agrégé Lemaître*).

De ces deux observations, nous tirerons dès maintenant, les conclusions suivantes :

1° L'anesthésie régionale par voie intrabuccale à l'épine de Spix, doit être faite avec une aiguille longue à ponction lombaire, qu'on ne risque pas de briser.

Les aiguilles fines du modèle employé couramment pour l'anesthésie dentaire locale ne doivent pas être employées dans ce cas.

2° Si une cassure d'aiguille se produit dans la région de l'épine de Spix où le tissu cellulaire est lâche, il semble préférable de ne pas rechercher l'aiguille et d'attendre. C'est aussi difficile que de rechercher une aiguille dans une paume de main et on n'a pas ici la ressource de la radioscopie.

Un petit abcès peut se produire autour de l'aiguille, dans ce cas l'examen de la collection permet de retirer facilement l'aiguille.

Nous n'avons jamais eu à intervenir pour des cas semblables, mais avons eu plusieurs fois l'occasion d'exécuter pour des dentistes des radiographies dentaires intra-buccales sur petites pellicules pour rechercher et localiser des fragments d'aiguilles brisées dans les mêmes conditions.

Fraises et Forets

Fraise de dentiste.

Il est à remarquer que la déglutition ou l'aspiration de fraises ou forets sont des accidents rarement signalés et cependant ces petits instruments qu'on emploie moulés sur une « pièce à main » ou un « angle droit » peuvent très facilement se détacher de leur support.

Hedblom, dans une statistique publiée en 1921, signale qu'il a rencontré à la clinique Mayo (de Rochester), trois cas de fraise de dentiste dans les bronches, mais il ne rapporte pas les observations.

Fraise dans l'appendice. — Une fraise détachée pendant la préparation d'une dent pour une obturation tomba dans la gorge du patient. Elle passa dans l'estomac. Quelques jours après, douleurs aiguës dans le côté droit de l'abdomen. L'état général s'altère rapidement, empire, la nuit, symptômes d'appendicite.

L'opération fait découvrir la fraise dans l'appendice, lacérant les tissus et produisant l'infection.

« *Dental Brief* », 1910.

Fraise dentaire déglutie. — Evacuation sans incident. — M..., procédant à la préparation d'une dent pour obturation à l'aide d'une fraise, l'instrument se détacha de la pièce à main et tomba sur la langue de la patiente. La fraise disparut aussitôt.

Craignant une chute dans les voies respiratoires, le praticien conduisit immédiatement la malade chez un radiographe. L'examen pratiqué montra que l'objet était passé dans l'œsophage et se trouvait dans l'estomac. Evacué quelques jours après sans incident notable.

(*Communiqué par M. N..., Paris*, 1925).

Fraise dentaire déglutie. — Evacuation sans incident. — Femme de 32 ans. Une fraise pointue de 2 centimètres et demi de long se détache d'un angle droit au cours du traitement d'une dent. La patiente l'avale sans s'en rendre compte. Le dentiste, inquiet,

conduit sa malade à l'hôpital Lariboisière. Un examen radiographique ne donne pas de résultat. La malade est gardée en observation 24 heures. La fraise est évacuée sans incident, par les voies naturelles.

(*M. W., Paris, Juillet* 1922).

Déglutition d'un foret. — En nettoyant le canal d'une grosse molaire inférieure, un foret échappa des mains du dentiste et fut avalé par sa jeune cliente, Mlle H... A remarquer que le foret glissa des doigts au moment où on l'enfoncait dans le canal de la dent. Il sauta, du fait de son élasticité, et glissa immédiatement dans l'œsophage. Le dentiste fit faire une radiographie dès le lendemain ; elle ne permit pas de déceler la présence de l'instrument. La patiente ne s'effraya pas outre mesure et vint continuer à se faire donner des soins par le praticien. Aucune suite notable. A noter que la patiente resta deux jours en observation dans une maison de santé.

(*Observation communiquée par M. V., Paris* 1925).

Foret cassé. — Crainte de déglutition. — Pas de suites. — Au cours de la préparation d'un canal, à l'aide d'un foret de Beutelrock monté sur un angle droit, le foret à peine engagé, l'angle droit coinça, et tourna autour de son point de fixation sur la pièce droite, le foret se brisa et la fonte fut projetée dans la cavité buccale, la malade sentit quelque chose lui frapper le voile du palais. Elle se mit à crier, effrayée. Le praticien ne put établir si elle avait avalé ou craché la pointe du foret. Voyant la patiente affolée et craignant qu'elle ne tombât en syncope, il eut la présence d'esprit de casser vivement un foret et d'en présenter la pointe à la patiente. Celle-ci recouvra son sang-froid, immédiatement rassurée. Aucun incident ne s'en suivit.

(*Odontologie,* 30 Août 1923).

Tire-nerfs et instruments analogues

552

Type de tire-nerf à manche court. (Spécimen enlevé d'une bronche).

Les tire-nerfs, sondes et broches sont employés couramment pour l'extirpation de paquet vasculo-nerveux des dents ou le nettoyage des canaux dentaires. Ce sont des instruments fort petits, dont la manipulation est délicate.

On les tient généralement entre deux doigts et on les fait tourner. Bien souvent ils glissent des doigts de l'opérateur et risquent de filer sans crier gare, dans le pharynx du patient.

Nous verrons plus loin comment on peut diminuer les risques de l'emploi de ces instruments, indispensables dans l'état actuel de la thérapeutique dentaire.

Nous rapporterons tout d'abord quelques observations.

Chute d'un tire-nerf dans les voies aériennes inférieures. — Expulsion sans incident. — A. *Thibonneau et J. Stoeckel.* (*Communi-*

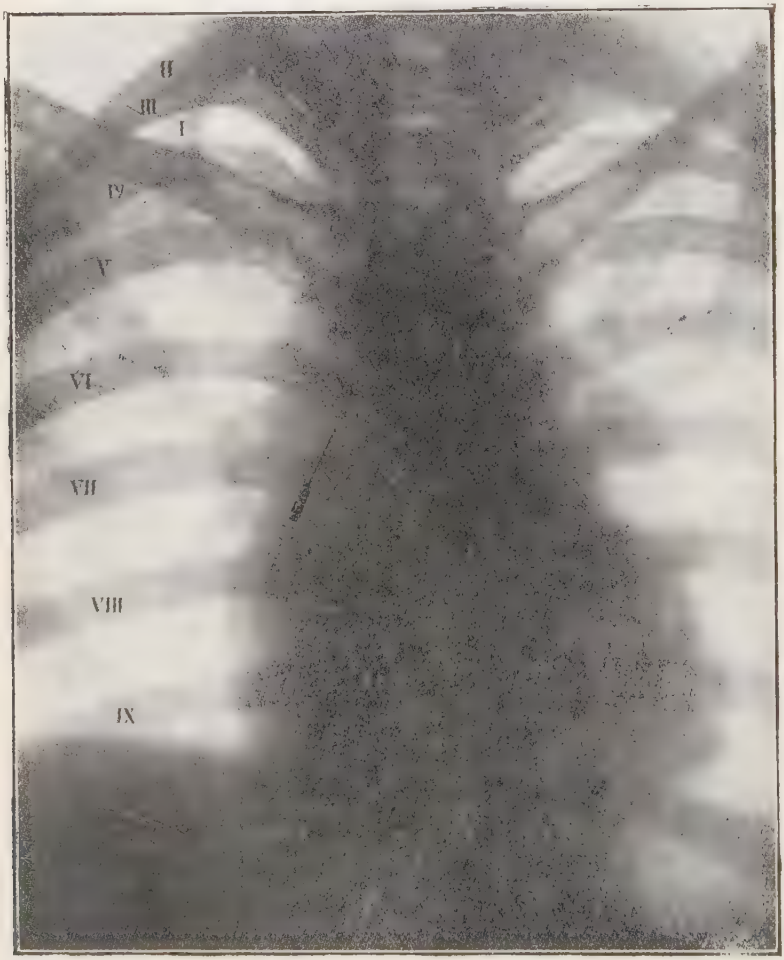

cation faite à la Société d'Odontologie de Paris, le 8 *Janvier* 1923). — Il y a quelques semaines, l'un de nous passait un tire-nerf dans les racines d'une première molaire inférieure gauche, lorsque le patient, homme jeune, un peu nerveux et émotif, fit un mouvement brusque et imprévu qui fit lâcher prise à l'opérateur ; du même coup, le patient avala l'instrument. Il ne se produisit aucune réaction de la part du patient, aucune gêne, aucune douleur, aucune dyspnée.

Dans ces conditions, il sembla que l'instrument avait dû passer dans l'œsophage. L'incident s'étant produit loin de tout centre radiologique, l'examen du tube digestif dut être remis au surlendemain.

Cet examen nous montra le tire-nerf se profilant sur la septième côte droite à 4 centimètres de la ligne médiane. L'examen oblique montra qu'il se trouvait dans les voies respiratoires et non dans l'œsophage. Le niveau correspond à l'origine de la troisième ramification de la branche droite. En l'absence de tout trouble fonctionnel, on pensa pouvoir remettre l'examen bronchoscopique et l'extraction du corps étranger au surlendemain.

Le lendemain le patient eut une quinte de toux assez forte, la première depuis son accident, et ressentit aussitôt le choc du corps métallique contre ses incisives. L'instrument était heureusement expulsé sans incident.

Cette observation ne doit pas faire considérer comme anodin et traiter par l'expectative un accident de ce genre, toutefois, il indique qu'il n'y a pas lieu de s'affoler quand rien ne presse et qu'il y a des évolutions favorables qui ne sont peut-être pas souvent publiées, parce qu'elles sont considérées comme de peu d'intérêt.

L'absence de tout trouble dyspnéique paraît dû au fait que les barbelures du tire-nerf l'avaient fixé sur la paroi d'une bronche dont la lumière était beaucoup plus large que lui. Il n'y avait donc pas d'obstacle au passage de l'air. Cette fixation à la paroi est d'autant plus vraisemblable que l'observation radioscopique le montrait se déplaçant avec les bronches dans la toux, mais ne perdant pas ses rapports avec elles. Nous n'avons d'ailleurs pas cherché à faire tousser beaucoup le patient, car il nous semblait que dans la station debout, si l'instrument avait été mobilisé sans être rejeté, la situation pouvait être aggravée.

666

Tire-nerfs dans la bronche gauche. — *Chevalier-Jackson* (Cas 666). — Homme de 45 ans, a aspiré huit jours avant d'être conduit à l'auteur un tire-nerfs à manche court ayant glissé des doigts de l'opérateur. Le malade eut pendant quelques jours la sensation d'un corps étranger dans la gorge, mais n'eut ni toux, ni dysphagie. On présuma que le tire-nerfs avait été avalé et le patient reçut de son médecin et de son dentiste avis de manger du pain en quantité abondante.

Les selles furent surveillées, pas trace de l'instrument. Trois jours après l'accident, sensation de chatouillement, région laryngée et rétrosternale. Toux sèche par accès. Le septième jour, douleur dans la partie inférieure du poumon gauche, s'atténuant en décubitus latéral.

On pensa au tire-nerfs et on fit faire une radio.

L'examen donna le résultat suivant : Tire-nerf dans poumon gauche, au niveau du dixième espace intercostal à cinq centimètres de la colonne vertébrale et latéralement dans le plan de la

partie postérieure des vertèbres. Localisation non faite par rapport aux bronches, manche en bas, pointe en haut ; inclinaison légère

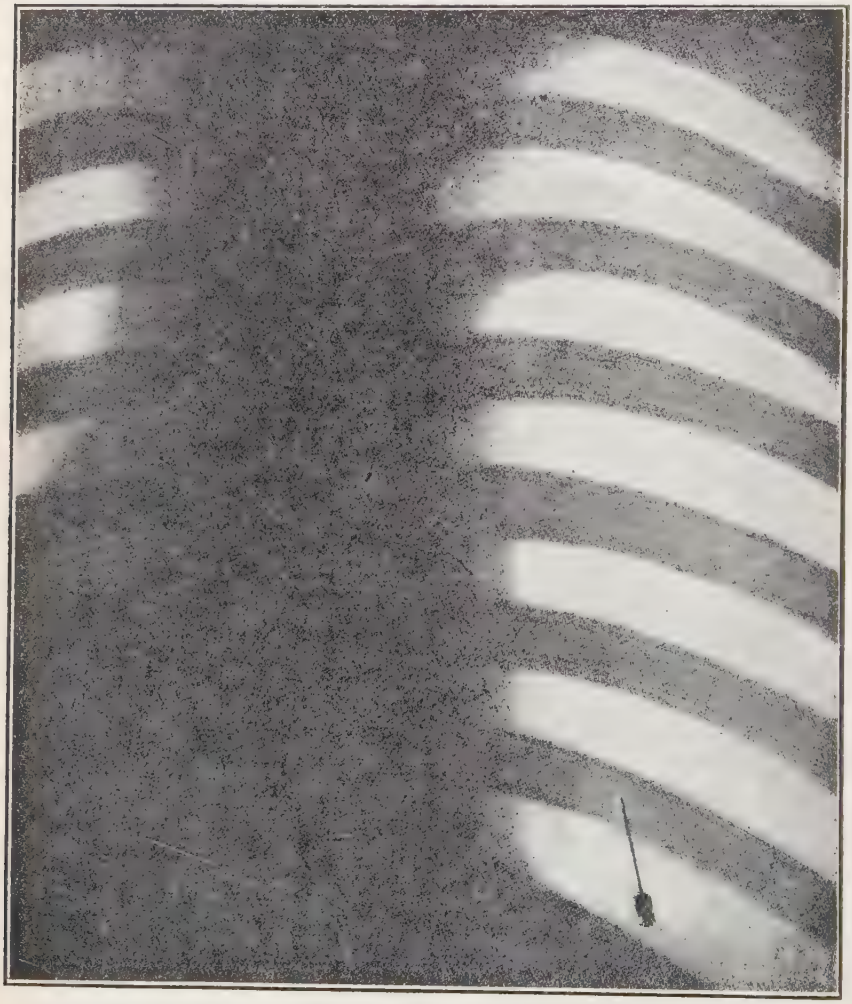

antéro-postérieure. Enlèvement sous bronchoscopie supérieure, neuf jours après l'accident sous anesthésie locale, d'une branche du bronchique gauche. Pas de suites. Toux cesse immédiatement.

Tire-nerfs dans une bronche. — *Chevalier-Jackson* (Cas 387 *b*). — Un dentiste très adroit soignant un confrère médecin lâche un tire-nerfs en intervenant sur une molaire inférieure, le tire-nerfs est aspiré.

Radio immédiate montre présence d'un tire-nerfs dans la bronche droite.

Dix jours après, consulte le Dr Loeb, qui l'adresse à l'auteur.

387bis

Le corps du délit grandeur vraie.

Radios (face et profil) montrant un tire-nerfs dans un rameau postérieur du lobe inférieur de la bronche droite — corps étranger au-dessus du diaphragme *(les radios sont peu nettes)*.

Deux nouvelles radios (Dr Johnson et Grier) montrèrent que le tire-nerfs était descendu comme le font les corps métalliques petits, longs et pointus, jusqu'au plus bas qu'il puisse descendre.

Bronchoscopie sous anesthésie locale, enlèvement à la pince

(dix minutes), localisation facile. Pas de suites opératoires notables.

Tire-nerfs dans bronche droite. — Bronchoscopie. — Guérison.

Localisation dans bronche du lobe médian du poumon droit par radioscopie. Enlèvement par bronchoscopie supérieure, anesthésie locale.
(*Chevalier-Jackson* et *Tucker*. « *Dental Cosmos* ». Mai 1926).

— *Chevalier-Jackson.* — Homme de 39 ans. Au cours du traitement des racines d'une molaire, le dentiste laisse échapper un tire-nerfs à manche court, qui est aspiré par le patient.

M. Chevalier-Jackson et ses assistants, en particulier MM. les docteurs Tucker et Clerf ont rencontré quelques autres cas de tire-nerfs dans les bronches.

Dans une statistique publiée par Clerf dans le *U. S. Naval Bulletin*, en juillet 1923, on trouve signalés 9 cas, tous suivis d'intervention heureuse par bronchoscopie.

Voici une planche photographique montrant sept tire-nerfs de ces neuf cas (Les trois observations rapportées plus haut sont comprises dans la statistique).



(Collection Chevalier-Jackson).
Sept tire-nerfs, corps étrangers des bronches.

Hedblom dans le service oto-rhino-laryngologique de la clinique Mayo a rencontré deux cas de chute de tire-nerfs dans les bronches.

Tire-nerfs dans le larynx. — *Observation Bernéa* (1924). — Cas d'un jeune dentiste qui se présente accompagné de son patient en état d'agitation. Celui-ci se tient la tête penchée vers la droite et les muscles du cou contractés. Il ne peut pas avaler même sa salive, et crie continuellement qu'il va mourir suffoqué. Il s'agissait d'un tire-nerfs qui avait échappé des doigts du dentiste dans la bouche du patient et que celui-ci avait avalé.

En effet, sous endoscopie dans le sinus pyriforme droit, on aperçoit quelque chose de brillant, d'une longueur d'à peu près deux millimètres. Sous anesthésie locale, Bernéa a pu extraire le tire-nerfs dont la longueur était de 4 centimètres et qui était planté dans la direction antéro-postérieure. Sa partie mince dont la longueur était de 3 centimètres, était complètement entrée dans les tissus et la portion plus épaisse (le manche) d'une longueur de 5 millimètres, avait ses 4/5e cachés.

Tire-nerfs piqué dans un aryténoïde. — *Observation Dr T....* — Tire-nerfs aspiré au cours du traitement d'une molaire inférieure. Patient envoyé immédiatement par le dentiste chez un laryngologiste. A l'examen, on trouve le tire-nerf piqué au sommet d'un cartilage aryténoïde. Enlèvement facile, aucune suite notable.

Tire-nerfs dans les voies digestives

Les cas de chute de tire-nerfs ou instruments analogues dans les voies aériennes sont relativement rares, par contre plus fréquents sont les accidents dus au passage de ces instruments piquants, barbelés, dans les voies digestives. En voici quelques observations :

Tire-nerfs dégluti. — Evacuation sans incident. — *Observation due à l'obligeance de M. Brénot, de Saint-Dié.* — Femme soignée par un confrère de M. Brénot, l'opérateur utilisant un tire-nerfs à manche court, l'instrument échappé de ses doigts est immédiatement dégluti.

Notre confrère fait absorber à la cliente des flocons de coton hydrophile étalés sur une cuillerée à soupe d'eau pure.

Huit jours après la cliente ayant quitté la ville, écrit à son dentiste de se tranquilliser sur les suites de l'accident, le tire-nerfs ayant été évacué par les voies naturelles sans accident, enrobé dans le coton, ce qui l'avait rendu inoffensif.

Tire-nerfs dégluti. — Evacuation sans incident. — *Owen, « Dental Summary »*, 1922. — Patient, 45 ans. Chute d'un tire-nerfs dans l'œsophage. Après un séjour de 48 heures, le corps étranger tombe dans l'estomac, il est évacué par les voies naturelles, sans incident, quatre jours après l'accident.

Tire-nerfs avalé. — Evacuation sans incident. — Le 6 juillet 1915, Mme C... soignée par M. X..., sentit brusquement le tire-nerfs que tenait ce praticien lui glisser dans la gorge. Le praticien, pas plus que sa cliente, ne s'effrayèrent de cet accident et la cliente continua les jours suivants à se faire soigner les dents ; elle régla les honoraires le travail fini. La radiographie fut conseillée, elle ne montra rien d'anormal. La dame demanda au dentiste le remboursement des frais de radio, ce à quoi il consentit.

Tire-nerfs avalé. — Pas de suites. — *Communiquée par M. B..., de Paris*). — M. R..., soignant la racine d'une prémolaire inférieure gauche d'une dame M..., avait introduit le tire-nerfs dans le canal radiculaire, lorsque la cliente fit un mouvement brusque. L'opérateur lâcha le tire-nerfs. Il recommanda immédiatement à sa cliente de ne pas bouger, mais involontairement elle fit un mouvement de déglutition et le tire-nerfs disparut. Inquiet, le praticien conduisit lui-même le lendemain sa patiente chez un radiographe. La radioscopie des bronches ne décela la présence d'aucun corps étranger. Le médecin conclut que le tire-nerfs était passé dans les voies digestives. La malade fut mise en observation et on lui demanda de surveiller et de tamiser ses selles. Le tire-nerfs ne fut pas retrouvé, mais la patiente ne fut aucunement incommodée.

Tire-nerfs avalé ? — Mlle C..., Paris (Mai 1925), laissa échapper, en soignant une molaire, une broche de Kerr dans la bouche de sa cliente. Celle-ci n'eut aucunement l'impression d'avoir avalé le petit instrument, mais cependant, malgré des recherches, il fut impossible au praticien de le retrouver. Pour plus de sécurité, Mlle X... fit immédiatement faire une radioscopie et une radiographie, mais le tire-nerfs ne fut pas retrouvé. Mlle C... garda cependant la conviction qu'il était passé dans l'organisme de sa cliente.

Tire-nerfs avalé. — Pas de suites. — *Dr Piquel.* — Dame ayant avalé accidentellement un tire-nerfs au cours d'un traitement d'une dent. Mise en observation. Evacuation sans incident par les voies naturelles.

Tire-nerfs dégluti. — Intervention chirurgicale. — *Professeur Hesse-Iena.* — Dentiste employant un petit tire-nerfs à manche en spirale pour traiter une molaire inférieure, laisse tomber l'instrument à la suite d'un mouvement brusque de la patiente qui mord le doigt de l'opérateur ; tire-nerfs avalé.

Quelques jours après douleurs région épigastrique. Un médecin consulté conseille la radiographie de l'estomac. Après radio qui montre un tire-nerfs dans cet organe, gastrotomie ; le tire-nerfs n'est pas trouvé (l'auteur ne dit pas ce qu'il est devenu), mais ce cas a fait l'objet d'un curieux procès que nous rapportons plus loin et a abouti à la condamnation du dentiste.

« *Deutsche Zahn Zeitung* », 1925.

Tire-nerfs dégluti. — Arrêt dans l'intestin. — Intervention chirurgicale. — Au cours d'une intervention sur le canal d'une première prémolaire inférieure gauche, M. C... lâcha le tire-nerfs. S'en apercevant immédiatement, il recommanda à la patiente de ne pas bouger, ni de ne faire aucun mouvement de déglutition, se préparant à saisir l'instrument à l'aide d'une pince. Malheureusement, malgré ses recommandations, la malade fit un mouvement de déglutition et le tire-nerfs disparut dans son œsophage. Le praticien conseilla immédiatement de consulter un radiographe. L'examen radioscopique montra que le tire-nerfs était dans l'estomac. On pratiqua des examens successifs pour suivre le déplacement de l'instrument dans l intestin.

Quinze jours après l'accident, la patiente ayant un ballonnement abdominal et une température anormale, un chirurgien consulté décida qu'une intervention était nécessaire. On constata un début de péritonite ; par contre, le tire-nerfs ne fut pas retrouvé. La patiente guérit après une convalescence assez longue. Cet incident a fait l'objet d'un procès actuellement (Janvier 1927), en cours.

Tire-nerfs dégluti. — Passage dans le duodénum. — Intervention chirurgicale. — Le 26 février 1923, soignant la dent de sagesse gauche de la mâchoire inférieure de Mme B..., le docteur P..., de Paris, utilisait un tire-nerfs à manche court. Ce tire-nerfs échappé des doigts du Docteur P... fut dégluti par la malade. Le Docteur P... prescrivit de l'ipéca, mais le tire-nerfs ne fut pas rejeté dans les vomissements.

Le lendemain, la malade voit le docteur T..., qui, ne pouvant retirer le tire-nerfs, l'envoya chez un radiographe, le docteur B... qui localisa le tire-nerfs dans le bas-fond gastrique.

Quelques jours plus tard, le Docteur B... constata que le tire-nerfs était dans la seconde portion du duodénum.

Un autre examen pratiqué quelques jours après montra le tire-nerfs à la même place.

Le 9 mars, à deux heures de l'après-midi, la malade fut examinée dans le cabinet du Docteur B... en présence du Docteur C..., le tire-nerfs n'avait pas bougé. Comme la malade présentait des nausées, de la tension des muscles droits, une température au-dessus de 38, un pouls entre 90 et 100, elle fut opérée d'urgence par le Docteur G..., à la Villa Molière, à Paris.

Après la laparotomie médiane, on constata un peu de liquide dans le péritoine, le duodénum fut décollé, mais le tire-nerfs ne put être senti par la palpation.

Le duodénum fut alors ouvert, il s'écoula du sang et des « traînées laiteuses », indiquant la présence de pus. Le doigt introduit dans le duodénum trouva le tire-nerfs fiché dans le pancréas. Le tire-nerfs fut extirpé et le duodénum suturé. La paroi abdominale fut refermée en un plan avec des filets de bronze et un drain fut laissé au contact du duodénium. Les suites opératoires furent mouvementées ; la température monta à 40° à plusieurs reprises, on crut à une suppuration phrénique, heureusement tout rentra progressivement dans l'ordre. A noter plusieurs abcès dans la cuisse, suite d'injections d'huile camphrée. La malade resta près de deux mois à la Maison de Santé, puis rentra chez elle où elle séjourna environ un mois. Le Docteur G... vit à nouveau la malade le 10 Juillet 1923 et l'envoie à la campagne pour achever sa convalescence jusqu'au début d'octobre.

Ce cas fait l'objet d'un procès en responsabilité actuellement pendant (Janvier 1927) devant la Cour d'Appel de Paris, après jugement du Tribunal Civil ayant condamné le dentiste à 40.000 francs de dommages et intérêts.

Tire-nerfs dégluti. — Passage dans les voies digestives.— Intervention chirurgicale. — Le 6 octobre 1925, le Chirurgien-Dentiste N... donnait des soins à Mme M..., au moment où le praticien approchait le tire-nerfs, la dame M... fit, avec ses deux bras un mouvement brusque, donna à l'opérateur deux coups, renversa la tête et glissa sur le fauteuil en fermant la bouche. Le dentiste ne put retenir l'instrument qui fut avalé.

Une intervention chirurgicale fut nécessaire : laparotomie et enlèvement du tire-nerfs de l'intestin.

Les trois observations qui précèdent sont intéressantes du fait qu'elles concernent trois dentistes parisiens et font l'objet de procès actuellement en cours à Paris (Janvier 1927).

Tire-nerfs dans le sinus maxillaire. — *Dr Klilsh* (Berlin). Femme de 29 ans, gangrène pulpaire d'une prémolaire supérieure gauche ; ouverture et élargissement du canal, nettoyage à l'aide

d'un tire-nerfs. L'instrument descend profondément dans le canal, il glisse au moment où on veut le retirer.

Dent extraite, tire-nerf introuvable. Un examen radiographique le localise dans le sinus.



Radiographie montrant le corps étranger.
(Noter l'image d'une sonde témoin introduite par le pertuis).

Quelques jours plus tard, trépanation du sinus, enlèvement du tire-nerf long de 3 centimètres et d'un fragment de coton. Lavage du sinus, fermeture de la plaie, pas de suites notables.

INSTRUMENTS DIVERS

Crampon pour digue, dégluti. Mort.

Nous n'avons trouvé dans la littérature qu'un seul cas d'accident causé par la déglutition d'un « clamp » — crampon — servant en dentisterie opératoire à maintenir la digue de caoutchouc ou les rouleaux de coton, destiné à maintenir les dents à soigner à l'abri de la salive.

Mlle C..., meurt subitement quelques jours après avoir reçu des soins chez un dentiste.

L'enquête établit les faits suivants :

M. A. W. A., dentiste, pour soigner les dents de la jeune patiente posa un crampon sur une dent, ce crampon glissa et fut dégluti. Le dentiste administra un vomitif, mais sans résultat, et on transporta la patiente à l'Hôpital de Richmond.

La, on essaya de sortir le « clamp » qui était dans le pharynx, on n'y parvint pas. L'opérateur poussa difficilement l'instrument dans l'estomac.

La jeune malade succomba au cours d'une syncope. L'autopsie montra une plaie du pharynx. La mort fut attribuée à la syncope, par le jury (le fait se passait en Angleterre), un verdict de mort accidentelle fut rendu. Le praticien ne fut pas inquiété.

(*British Dental Journal*, 1918, page 429).

Fragment de davier dans les bronches. — Mort. — Le journal, *The Lancet* (1886), nous rapporte un cas de mort dû à l'aspiration et au passage dans une bronche d'un fragment de davier s'étant brisé lors de l'extraction d'une dent.

Fragment de davier dans la trachée. — Enlèvement d'une molaire, sous anesthésie générale (à Londres) ; le mors palatin du davier se brise et disparaît dans le fond de la bouche ; suffocation ; respiration artificielle ; impossibilité de retirer le corps étranger (1886). Expectoration sanguinolente ; toux ; mauvais état général ; trachéotomie ; enlèvement du fragment de davier à la pince, dont les mors avaient été préalablement garnis de fil de soie, pour empêcher le glissement du corps étranger. Guérison.

(*Odontologie. — Observation Roy*, 1886).

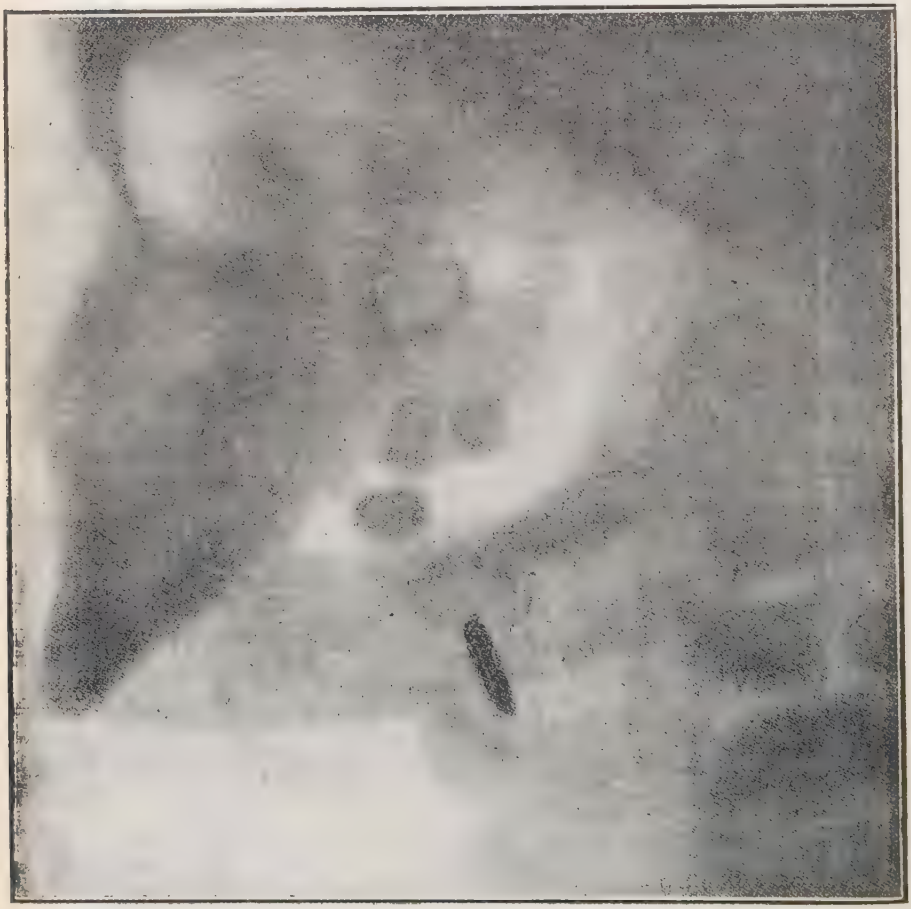

Le mors du davier fracturé est venu s'enfoncer profondément dans la région sous-maxillaire.

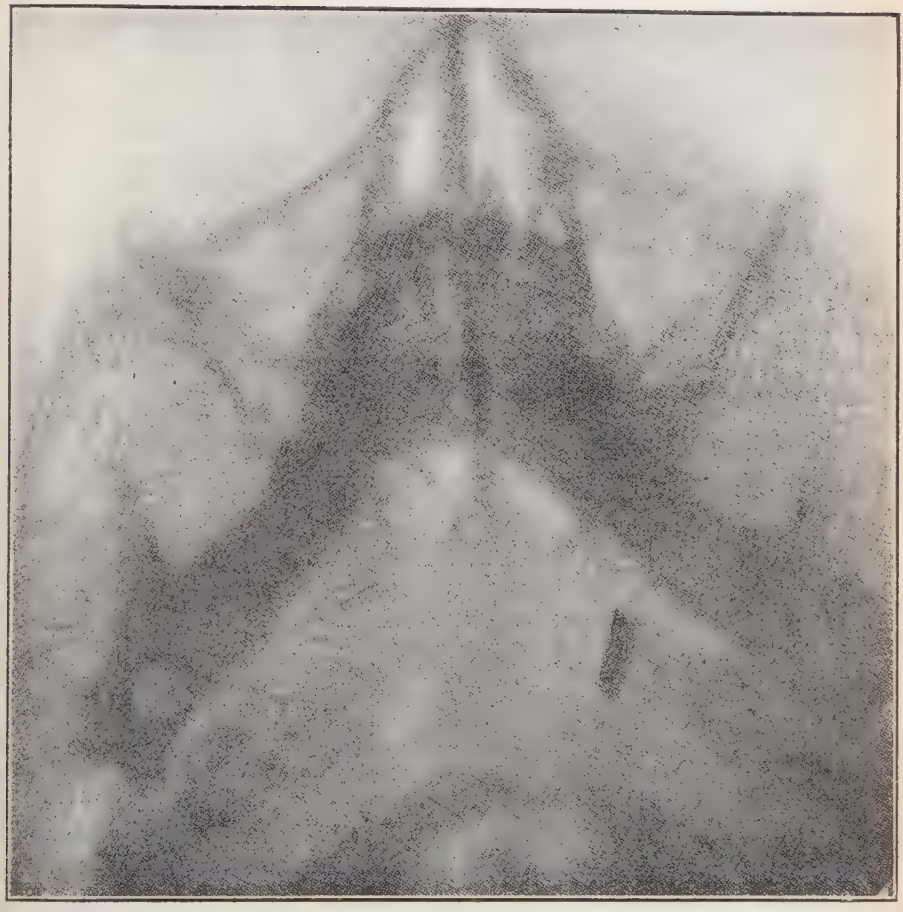

Mors de davier brisé ayant pénétré dans la région sous-maxillaire. — *Due à l'obligeance du Dr Gérard Maurel.* — Femme de 28 ans, vue à l'Hôpital Saint-Antoine, le 22 septembre 1922, consulte pour tuméfaction étendue de la région sous-angulaire gauche douloureuse à la palpation. Trismus ; examen endobuccal difficile à faire, montre à la partie postérieure de la bronche horizontale du maxillaire inférieur gauche une plaie carlux recouverte de caillots, pression digitale de la tuméfaction extérieure fait sourdre par la plaie buccale un liquide séro-sanguinolent.

La malade signale qu'elle s'est présentée deux jours auparavant chez un dentiste pour se faire extraire la dent de sagesse inférieure droite.

L'opérateur a fait plusieurs tentatives infructueuses avec un davier à mors fin pour racines du bas ; tout à coup le davier se brise au niveau de l'union du mors lingual avec la branche ves-

tibulaire, et sous l'influence de l'effort, la branche fracturée pénètre comme un projectile à travers la muqueuse et les plans musculaires du plancher buccal.

La malade est prise de vives douleurs et d'hémorragies, elle consulte le lendemain le docteur Bazy qui fait faire une radiographie de profil, qui permet de confirmer la présence du corps étranger. Une seconde radiographie faite dans le sens vertical de haut en bas permet une localisation précise du corps étranger se trouvant dans la région sous-maxillaire à 2 centimètres 5 de la partie interne du bord inférieur de la branche horizontale.

Intervention par voie sous-maxillaire ; enlèvement du corps étranger ; pas de suites opératoires notables.

Cet accident a eu son épilogue en justice ; le dentiste a été condamné à des dommages et intérêts envers la patiente.

Expulsion spontanée d'une aiguille radifère tombée dans une bronche. — *Société de Médecine et de Chirurgie de Bordeaux* (2 juillet 1926). — M. Jacques rapporte l'odyssée d'une aiguille radifère qui, implantée dans un cancer de la gouttière hypopharyngée, quitta son fil d'amarrage et vint se loger, comme le montra l'examen radiologique, dans l'hypocondre gauche, en un point que l'on crut identifier comme l'angle colique. Ainsi l'aiguille semblait avoir été déglutie et il n'y avait plus qu'à surveiller l'issue naturelle. Or, tandis que le patient se présentait à la garde-robe, un accès de toux survint inopinément, au cours duquel il rejeta l'aiguille radifère. L'examen minutieux des radiographies montra que l'aiguille était en réalité l'hôte, non pas du tube digestif, mais du lobe inférieur du poumon. Il n'en reste pas moins ce fait paradoxal d'un corps étranger, de poids spécifique élevé, profondément encastré dans une bronche terminale et néanmoins expulsé, par un effort de toux, contrairement à l'opinion formelle et autorisée de Chevalier-Jackson.

Bâillons dans les bronches. — Chevalier-Jackson cite dans ses travaux plusieurs cas d'aspiration de tampon de bâillon employé au cours d'une anesthésie générale ou d'une intervention chirurgicale sur la bouche ; les corps étrangers furent enlevés sous bronchoscopie supérieure.

Fauchard, au XVIIIe Siècle, avait déjà signalé les dangers du bâillon (*Le Chirurgien-Dentiste*, 1er volume, page 214). — « Le bâillon... on peut le percer de même qu'on perce certains bouchons de bouteille, l'enfiler d'un ruban ou d'un cordon de fil. On évite par ce moyen l'inconvénient qui pourrait arriver s'il se déplaçait et s'il s'engageait dans l'œsophage, ou s'il était avalé par le malade ».

Pansement chirurgical laissé dans le maxillaire supérieur pendant six ans. — *G. V. Boyko*, « *Archives de Laryngologie*, » 1924. — C'est le cas d'un malade se plaignant d'un écoulement de pus dans

la partie vestibulaire de la bouche par une ouverture située au-dessous du plancher du nez.

Le malade à la suite d'un coup violent sur le maxillaire, en 1919, avait subi l'extraction des incisives centrale et latérale supérieures gauches. Le mois d'après, suppuration dans les alvéoles et la gencive ; seringuage, puis débridement de la gencive et pansement pendant un mois avec de la gaze blanche. La souffrance persiste, on fait une radiographie qui ne donne aucune indication. A la suite d'un nouvel écoulement de pus, nouvelle radiographie sans résultat.

Après un assez long temps de calme et de guérison apparente la lésion se rouvre et un pus grisâtre sort ; opération sous anesthésie ; on discerne une importante zone septique qui s'étend sur le plancher, et une partie de l'autre maxillaire à l'intérieur de la membrane septique se trouvait un pansement et quelques petits corps étrangers ressemblant à des morceaux de gaze et de bois (débris de cure-dents), le pansement mesurait 3 cm. 4 de long sur 1 cm. ½. On fit l'ablation de la membrane septique et de la partie osseuse nécrosée, la blessure fut refermée partiellement et drainée. La guérison fut rapide.

Citons encore une observation qui nous a été communiquée par notre ami M. Saïas, d'Elbeuf :



Radio de face (Cas Saïas).

Aiguille dans le sinus maxillaire. *J. Saïas*). Monsieur X.... 30 ans. Sinusite maxillaire suppurée ; pas de soins autres que l'ex-

Radio de profil.

traction de la dent de six ans ; le sinus communique avec la cavité buccale par un pertuis large de deux millimètres. Le malade a pour habitude (et pour favoriser la sortie du pus) de s'introduire par le pertuis une grosse aiguille.

C'est dans une manœuvre de ce genre qu'il l'a brisée au ras de la gencive, puis refoulée entièrement dans le sinus en cherchant à la rattraper.

C'est à ce moment que nous voyons M. X... que nous envoyons

à la radiographie pour connaître la position exacte du corps étranger.

Position. — Aiguille située dans le sinus, l'extrémité supérieure arrivant au contact du plancher de l'orbite.

Intervention : Extraction de la dent de douze ans. Introduction par le pertuis d'un excavateur à baïonnette ; après un léger mouvement de rotation, nous parvenons à accrocher l'aiguille dont l'extrémité ne tarde pas à se montrer au niveau du pertuis. L'enlèvement a lieu alors sans plus de difficultés.

Signalons encore une variété d'accident possible, quoique rare, c'est la pénétration d'un fragment de meule de dentiste dans les tissus buccaux. En voici deux observations :

Fragments de meule de dentiste dans le plancher buccal. — *Due à l'obligeance de M. Bonnet-Roy* (résumée). — M. X..., chirurgien-dentiste, donnant des soins en mars 1926 à M. C... utilisait une meule de carborundum, cette meule se brisa brusquement et fit une blessure du plancher buccal. Une fistule persista, mais le praticien ne pensa pas qu'un débris de meule eût pénétré dans la plaie. M. Bonnet-Roy pensa qu'un corps étranger existait et effectivement put enlever le 1er Mai à l'orifice de la fistule un fragment de meule. Le 15 mai, la suppuration continuant, M. Bonnet-Roy fit exécuter une radiographie qui montra les ombres superposées de deux fragments de meule.

Les débris furent enlevés le 21 mai 1926, à la curette, ils étaient logés sous la base de la langue. Cicatrisation rapide. (Action en responsabilité contre le dentiste, en cours à l'heure actuelle (Janvier 1927).

Eclatement d'une meule au cours de la préparation d'une dent. — Fragments pénétrant dans la langue. — *M. B..., Paris*, Juin 1925). — Au cours de la préparation d'une dent, une meule de carborundum éclata. Un fragment de cette meule pénétra dans la langue et dut être enlevé par un chirurgien, le Dr B..., chef de clinique à la Faculté de Médecine de Paris, qui le retira sous anesthésie générale. Pas de suites notables. Le dentiste était assuré contre les accidents. La compagnie d'assurances paya les frais.

Déglutition d'un fragment de nitrate d'argent. — *Dr M. Roy.* — Au cours d'une application de nitrate d'argent dans une des dents de sagesse, la patiente fait un mouvement brusque et avale un bout de cristal de nitrate d'argent. Le praticien administre immédiatement de l'eau salée, comme contrepoison. Aucune suite.

« *L'Odontologie* », 30 août 1923, page 573.

A propos de cet accident, rappelons que dans ses « Nouveaux Eléments d'Odontologie », 1753, Lécluse raconte que le Marquis de Boufflers de Remancourt, maréchal des Camps et Armées du Roi, commandant la garde du Roi Stanislas de Pologne, beau-père de Louis XV, à Lunéville, avait été mal soigné pour un « Parulis » et qu'une pierre de nitrate d'argent était chue dans le sinus.

Fragments de cure-dents dans le sinus. — Les fragments furent introduits il y a cinq années dans le sinus maxillaire par la deuxième prémolaire cariée. Ils formaient la matrice de deux rhinolites que l'auteur a trouvées dans la fosse nasale. Extraction de la dent, ouverture du sinus, extraction des rhinolites. Guérison.

Archives Internationales de Laryngologie, Otologie et Rhinologie, 1926.

CHAPITRE IV

DENTS ARTIFICIELLES, COURONNES, BRIDGES, etc...

Si de petits instruments peuvent, comme nous venons de le rappeler dans le précédent chapitre, glisser des doigts de l'opérateur et tomber dans les voies aériennes ou digestives du patient, cet accident peut se produire lors de la mise en place d'obturations, d'amalgames, blocs d'or, de bagues de redressement, de couronnes ou de bridges. On trouve en effet, signalés dans la littérature des cas de ce genre.

En général si les corps étrangers passent dans l'œsophage ou l'estomac il n'y a pas de suite, il en est autrement si c'est le larynx, la trachée ou les bronches qui sont intéressés.

Observations

Bague de couronne dans la trachée. — Expulsion. — (*Burnel*). — Dentiste anglais ; patient couronne or bicuspide inférieure gauche ; adaptation *de la bague,* elle saute dans la bouche et est avalée. Aucune douleur du patient. Revient quelques jours après sans se plaindre, tousse violemment dans la nuit et rend la bague enveloppée de mucus.

Les raisons d'absence de symptômes inquiétants venaient de ce que la bague se trouvait dans l'axe même de la trachée et gênait à peine la respiration.

(L'accident est à noter, lors de l'ajustement de la bague soulevée pour l'ôter avec un outil, la bague ayant sauté brusquement).

Couronne en or dans bronche droite. — Bronchoscopie. — Patient de 63 ans. Couronne échappant des doigts du dentiste lors de l'essai ; chute dans bronche droite ; séjour : 12 jours ; enlèvement sous bronchoscopie supérieure en 27 minutes après version pour faciliter la préhension ; guérison.

853

Chevalier-Jackson (Cas 853).

Couronne en or dans bronche droite. — Bronchoscopie. — Patient de 30 ans. La dent portant cette couronne devait être ex-

traite sous anesthésie générale, on avait soigneusement tamponné le pharynx ; la couronne fut désertie lors de la prise par le davier, glissa du mors, fut aspirée tandis que la dent restait tenue par le davier ; une radiographie montra la couronne dans la bronche droite à l'orifice de la branche du lobe médian ; séjour : 2 jours ; enlèvement facile en une minute sous bronchoscopie supérieure.

882

Chevalier-Jackson (Cas 882).

Bague de couronne dentaire dans bronche gauche. — Un jeune

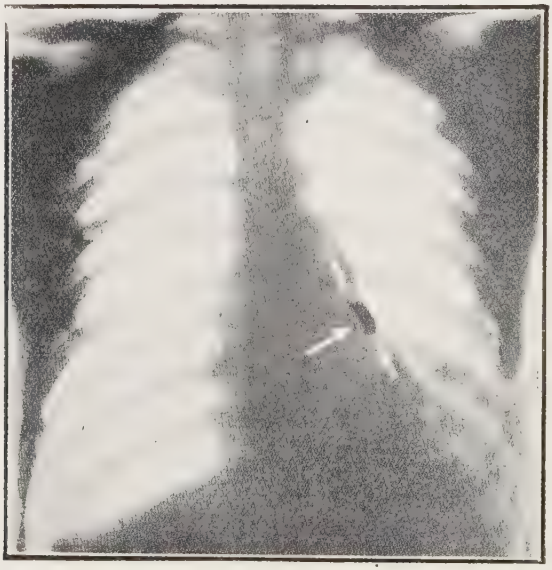

La radiographie montre la bague dans une bronche gauche.

homme de 17 ans aspira une bague de couronne un an et quatre mois avant l'examen. Enlèvement par bronchoscopie supérieure. Pas de suites.

Chevalier-Jackson (Cas 1106).

Bague de couronne d'or dans les bronches. — *MM. Chevalier-Jackson et Spencer* (Cas 653 de la Statistique de Jackson). — Un patient nous fut envoyé d'une ville de l'ouest avec le diagnostic : aspiration d'une bague de couronne d'or échappée des doigts du dentiste. Après l'accident, toux violente, mais pas de dyspnée. Le lendemain, violente quinte de toux, expectoration sanglante. La radiographie faite le jour même montra que la bague était dans la bronche droite.

Un chirurgien fit un essai d'extraction sous bronchoscopie supérieure. L'opération fut très difficile et dura six heures. Le chi-

Radiographie montrant la bague dans une bronche gauche.
(*Chevalier-Jackson.* Cas 653 de sa statistique).

rurgien parvint bien à saisir la bague, mais en essayant de la retirer, elle glissa de sa pince et tomba dans la bronche gauche. Le patient fut alors conduit à l'hôpital où il resta en observation pen-

dant une semaine. Œdème du cou et de la langue, dysphagie marquée, température montant à 38°, quintes de toux fréquentes, voix rauque.



653

Bague de couronne (Collection Chevalier-Jackson).

Le patient arriva à l'hôpital Jefferson le onzième jour après l'accident, c'est-à-dire dix jours après la tentative infructueuse d'extraction. A l'examen, on constata que la langue était très enflée, peu mobile, la muqueuse pharyngée congestionnée, laryngite intense avec exsudat. A la palpation, l'ampliation du thorax gauche était limitée ; quelques râles à droite. Pas de modification du timbre et de la transmission de la voix.

L'examen radiographique donna les renseignements suivants : corps métallique étranger dans le poumon gauche, vraisemblablement à la bifurcation du rameau inférieur. Intervention par bronchoscopie supérieure. Couronne retrouvée encastrée dans un lobe bronchique, retirée en une minute 50 secondes. Pas de suites à signaler. Le patient quitta l'hôpital le lendemain.

Dent artificielle dans bronche gauche. — Bronchoscopie et radioscopie. — L'auteur s'est servi de la bronchoscopie supérieure pratiquée sous le contrôle des rayons X pour extraire une dent artificielle séjournant depuis deux années dans une petite bronche du lobe inférieur gauche.

Greif, « *Archives de Laryngologie* », 1925.

Bridge de trois dents dans la bronche droite. — Patient de 44 ans. Un bridge de trois dents glissa des doigts de l'opérateur au moment de la pose et fut aspiré ; localisation dans la bronche droite à l'orifice du rameau du lobe supérieur ; séjour : 5 jours ; enlèvement sous bronchoscopie supérieure en 31 secondes (dimensions : longueur, 3 cm. ; circonférence 4 cm. ; épaisseur 1 cm. 5), bronchite. Guérison.



675

(*Cas* 675).

Bridge de deux dents dans la bronche gauche. — Patient, 34 ans. Bridge en or de deux dents ; séjour dans la bronche gauche : 12 jours ; Enlèvement bronchoscopie supérieure. Anesthésie locale, tube de 9 millimètres sur 40 centimètres, en 4 minutes 2 secondes.



Tucker et Clerf (Cas 1377).

Bridge de quatre dents retiré de la bronche droite par bronchoscopie et trachéotomie temporaire. — (*M. Reballu et Berton*, Lyon, 1924). — Mme E..., 51 ans, paraplégique, porte un bridge de qua-

tre dents. Le 30 juin 1924, a dans la nuit été réveillée par une sensation de corps étranger dans la gorge ; fait machinalement un effort de déglutition, est prise aussitôt d'un accès de suffocation

(*Observation Rebattu-Berton*).

Bridge vu par la face triturante.



Vu par dessous (grandeur naturelle).

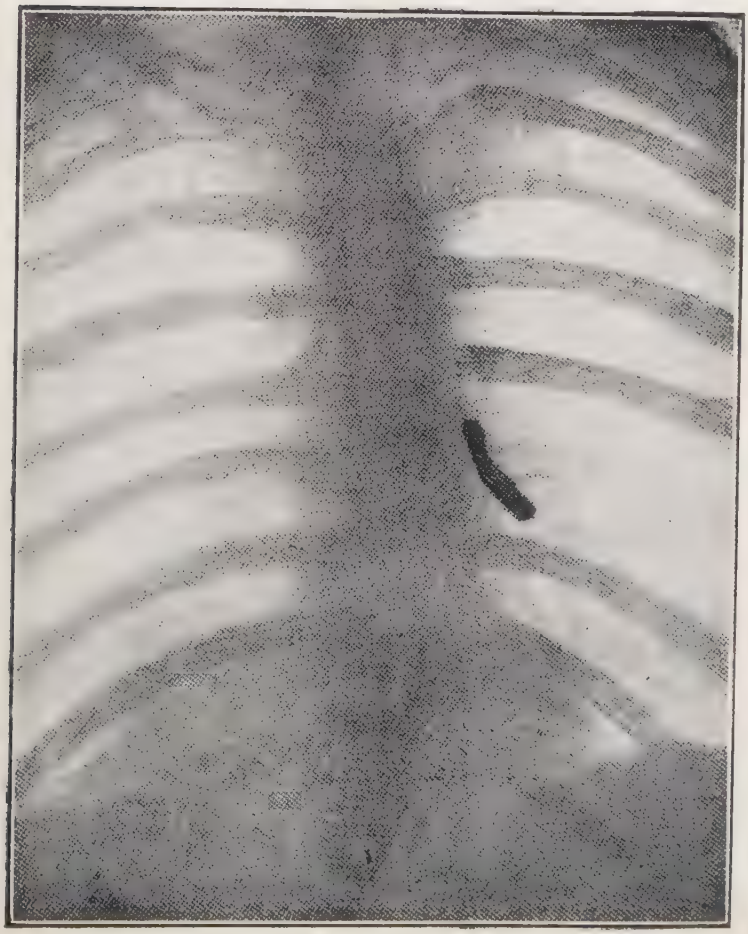

Radiographie du thorax (vue postérieure).

avec toux quinteuse, se rend compte qu'elle a avalé son bridge ; absorbe le lendemain de l'huile de ricin, est prise dans la journée de frissons ; claquements de dents ; température 40° ; cet accès se renouvelle tous les soirs. Radioscopie trois jours après, on croit voir le corps dans l'œsophage.

Entre le lendemain à l'Antiquaille au service d'oto-rhino-laryngologie ; examen radioscopique après ingestion de bismuth.

On aperçoit le corps étranger à deux travers de doigts à droite de la ligne médiane à la hauteur de la huitième côte ; ombre nette, il est éloigné de l'œsophage dont la perméabilité est normale ; une radiographie confirme.

Intervention le 7 juillet ; anesthésie par infiltration ; cocaïne inter-trachéenne par voie intercrico-thyroïdienne ; trachéotomie haute-fils-tube de Brunning de 8 millimètres ; bronche droite remplie de pus et caillots, nettoyage à 6 centimètres en dessous de l'éperon trachéal, on voit le corps étranger. On l'enlève à la pince en même temps que le bronchoscope ; pus verdâtre dans la bronche, suture de la trachée en catgut ; mèches ; seules opérations normales ; fièvre diminue dès le soir, oscille pendant quatre jours autour de 38, quatre jours après est normale ; pas de complications respiratoires, bien que la malade, du fait de sa paraplégie dut rester en décubitus dorsal.

Le bridge mesurait 28 millimètres de long, 9 millimètres de large, pesait 10 grammes 70.

Bridge de deux dents dans une bronche. — Bronchoscopie. — Enlèvement. — *Owen*, « *Dental Summay* », 1922. — Homme de 50 ans, convient avec son dentiste d'un bridge du bas de deux dents ; après les travaux préliminaires habituels, le bridge était prêt à être posé. Pendant que le dentiste l'essayait, le bridge glissa de ses doigts et fila dans la gorge du patient. L'impression immédiate fut désagréable, puis quelques minutes après, le patient ne sentit plus rien, il avait une sensation de pesanteur au creux épigastrique.

Le dentiste pensant que son client avait avalé le bridge, le pria de surveiller ses selles ; après trois semaines d'observation, rien. Le client alla à ce moment consulter son médecin habituel, se plaignant d'une gêne dans la poitrine. Le médecin, au cours de l'auscultation constata des bruits anormaux, le malade interrogé raconta l'accident survenu trois semaines auparavant.

Un examen radiographique fit voir que le bridge se trouvait dans le poumon droit.

Intervention sous bronchoscopie supérieure. Enlèvement difficile du bridge logé dans la bronche droite et fortement ancré (longueur : 3 cm., épaisseur 1 cm. ½). Pas de suites notables.

Couronne dans bronche gauche. — Bronchoscopie (*Dr Guisez*, cas 42, 1919). — Homme de 53 ans. Couronne de molaire en or, glissant des doigts, séjour 1 jour dans bronche gauche. Enlèvement par bronchoscopie supérieure.

Bridge dans les voies digestives. — Evacuation sans incident. — Au cours d'une intervention pour enlever un bridge défectueux, le bridge céda brusquement, échappa des mains du dentiste, fut projeté avec violence dans le pharynx et avalé.

Le praticien recommanda au malade de s'alimenter avec de la purée de pomme de terre dans laquelle on effilocha du coton, afin d'enrober le bridge. Evacuation sans incident par les voies naturelles quelques jours après.

(*Communiqué par M. Brossol*).

Couronne dans les voies digestives. — Voulant procéder à la mise en place d'une couronne, M. L. P. essaya la couronne comme il est d'usage sur la racine de la dent. Au moment de retirer la couronne pour y placer du ciment et la fixer définitivement, la couronne glissa et fut déglutie. Elle fut évacuée quelques jours après sans incident.

(*M. L. C., Paris*).

Dent à pivot déglutie. — A la suite d'un faux mouvement au moment de l'essayage d'une dent à pivot, M. F., 40 ans, avale la dent. Elle est expulsée quelques jours après sans incident.

(*Paris*, 1923).

Le 6 Novembre 1926, C..., chirurgien-dentiste à Paris, essayait une dent à pivot pour sa fixation sur une racine de prémolaire supérieure, lorsque la dent s'échappant des mors de la pince qui la tenait, fut avalée par le patient. L'expulsion eut lieu quelques jours après par les voies naturelles sans incident.

APPAREILS DE REDRESSEMENT

Les bagues de redressement sont souvent assez mal ajustées sur les dents et peuvent être aspirées ou dégluties.

Si les cas de déglutition signalés sont assez nombreux et en général sans suites, les cas d'aspiration sont plus rares, mais plus graves.

Fragments d'arc de redressement dans l'œsophage. — *Chevalier-Jackson* (Cas 1130). — Patient de 18 ans ; porteur d'un appareil de redressement ; arc monté sur plaque amovible. Un jour le patient ajuste mal l'appareil, et en mangeant avale l'arc qui tombe dans l'œsophage où il est arrêté ; extraction sous œsophagoscopie en quatre minutes. Pas de suites.

Bague de redressement séjournant quatorze mois dans une bronche. — *Chevalier-Jackson* (Cas 1106), *cité par Clerf et Guisez.* — Patient, 17 ans, subit une intervention chirurgicale abdominale

sous anesthésie générale ; la bague se détache ; on ne s'en aperçoit pas ; le patient, quelques mois après est classé comme tuberculeux pulmonaire du fait de troubles du côté de l'appareil respiratoire. Un examen radioscopique fait découvrir ce corps étranger 14 mois après l'accident logé dans la bronche gauche ; enlèvement par bronchoscopie supérieure, sous anesthésie locale ; guérison de la pseudo tuberculose.

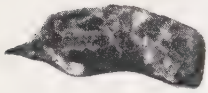

1106

Bague de redressement déglutie. - *Observation communiquée par M. Loriot.* — Jeune fille pourvue d'un appareil de redressement, avale une bague en mangeant de la brioche. La maman affolée vient consulter avec son enfant la dentiste qui avait posé la bague, qui conseille une radiographie immédiate. Pas de douleur, aucun malaise. La radiographie montre que la bague est dans l'estomac. La maman reçoit une invitation d'avoir à tamiser les selles de l'enfant chaque matin Des examens radiographiques successifs sont faits

L'enfant doit s'aliter quelques jours par suite d'une bronchite légère. Le radiographe consulté après sa guérison ne trouve plus trace de la bague. La maman déclare de son côté qu'elle ne l'a pas remarquée dans les selles. Aucune suite.

Fragment d'arc de redressement dans le pharynx. — *Chevalier-Jackson et Clerf.* — Enfant de dix ans. Segment d'arc de redressement échappant des doigts du dentiste au moment de la mise en place. S'arrête dans le pharynx, juste derrière l'épiglotte. Enlèvement à la pince sans anesthésie. Pas de suites.

1094

Cas 1094, *de la Statistique de Chevalier-Jackson*).

Bague de redressement dans l'œsophage. — *Owen.* - Fillette de dix ans, au cours d'une extraction une bague de redressement est déplacée et est déglutie. Une radiographie montra la bague arrêtée dans l'œsophage. Peu de gêne. Pas d'intervention. Evacuation par les voies naturelles.

OBTURATIONS ET PRODUITS DIVERS

On voit parfois des obturations métalliques, blocs d'or ou d'amalgame surtout, pénétrer dans les voies aériennes et digestives. Cet accident peut se produire lors de la mise en place de ces obturations, mais plus souvent au cours d'interventions telles que les extractions — une dent ayant

été obturée, étant serrée dans les mors du davier — la couronne se brise, le bloc est mis en liberté, saute et est dégluti ou aspiré.

Blocs d'amalgame aspirés — *Chevalier-Jackson* (Cas 716). — Le patient, 49 ans ; au cours d'extractions multiples, sous anesthésie générale, un bloc d'amalgame détaché d'une des dents passe dans la bronche droite ; il est toléré sept mois ; accidents tardifs. Enlèvement sous bronchoscopie supérieure, anesthésie locale en 41 minutes. Guérison.

716

Cas 1153. — Patient, 20 ans ; bloc d'amalgame dans bronche

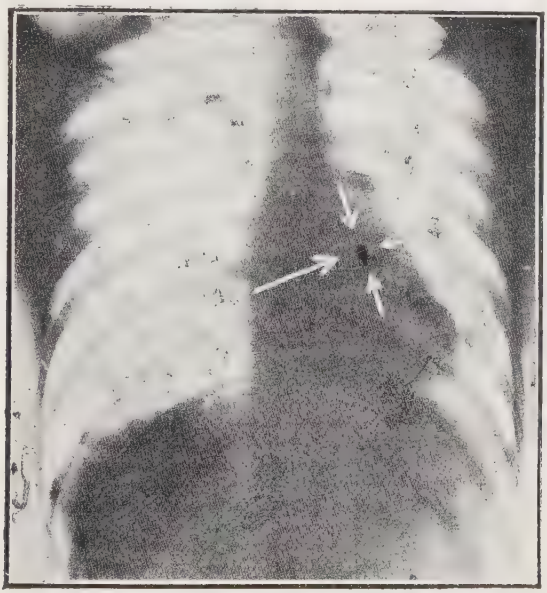

gauche ; séjour de trois mois ; enlèvement sous bronchoscopie supérieure en 2 minutes 15 secondes. Guérison.

Obturation dans une bronche. — *Chevalier-Jackson* (Cas 1394). — Patient, 49 ans. Suppuration due à la présence pendant un mois d'un fragment d'obturation qui est visible sur la radio ; enlèvement sous bronchoscopie supérieure. Guérison.

(*Travail de Tucker et Clerf*).

Obturation dans une bronche. - - *Chevalier-Jackson* (Cas 1415).

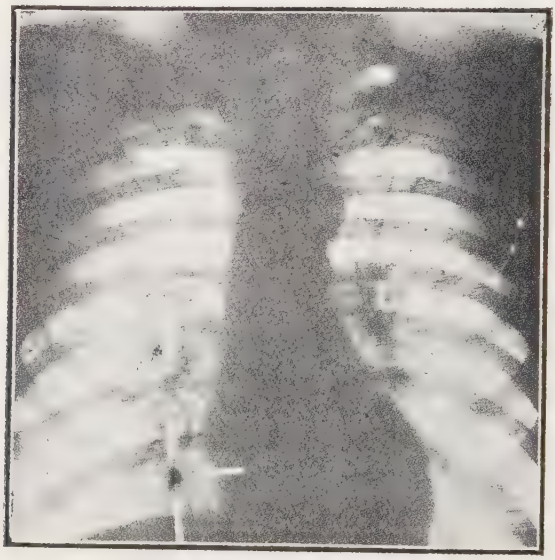

Radio prise avant l'intervention, montrant le fragment d'obturation dans la bronche droite.

— Fragment d'obturation dans une bronche ; séjour pendant un an. Enlèvement sous bronchoscopie. Guérison.

Fragment d'obturation dans une bronche. — *Chevalier-Jackson* (Cas 1397). — Abcès pulmonaire après séjour durant trois mois

d'un fragment d'obturation dans bronche droite ; enlèvement sous bronchoscopie supérieure. Pas de suites.

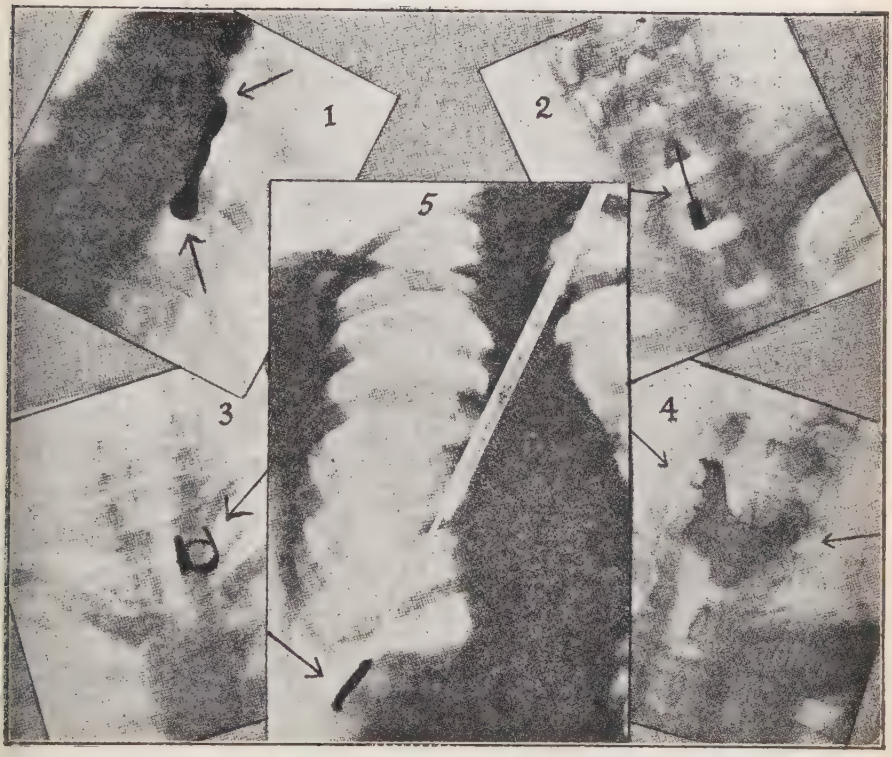

Quelques cas cités par Owen.

Fig. 1. — Patient 50 ans. Un bridge d'or tombé dans la bronche droite y séjourne six semaines. Extraction sous bronchoscopie, le patient ne ressent aucun trouble.

Fig. 2. — Patient 45 ans. Chute d'un tire-nerf dans la partie supérieure de l'œsophage. Après un séjour de 48 heures, et sous anesthésie, les tissus laissent tomber le corps étranger dans l'estomac, il est expulsé deux jours après.

Fig. 3. — Jeune fille, 10 ans. Au cours d'extraction, chute d'une bague de redressement dans l'œsophage. Prise immédiate d'une radiographie (fig. ci-dessus). Une seconde radiographie prise un peu plus tard montra que le corps étranger s'était déplacé, il fut expulsé par les voies naturelles.

Fig. 4. — Patient 43 ans. En mangeant un sandwich, il avale une petite plaque supportant les quatre incisives supérieures. Après trente-six heures, extraction sans difficulté sous anesthésie locale.

Fig. 5. — Jeune fille, 18 ans. Dix ans auparavant a avalé une broche et pense qu'elle a été expulsée. La patiente a été traitée pour tuberculose en raison de fréquentes hémorragies. La radiographie révéla la présence de la broche dans la bronche droite. Diverses tentatives d'extractions ont été faites sans succès. Sous anesthésie, on pratiqua la bronchoscopie sous contrôle radioscopique. La broche fut extraite en quatre minutes. Il n'y eut aucune suite et les hémorragies ne se renouvelèrent plus.

Fragments de plâtre, ciments, etc... — Hedblom, qui a établi une statistique de corps étrangers dentaires découverts dans les bronches, signale qu'il a rencontré une fois des fragments de bloc de ciment dentaire (Clinique Mayo).

Amalgame d'argent aspiré. — *Hedblom* (Clinique Mayo), (Cas 286.912), VII. — Mme A. K., âgée de 33 ans, se présenta le 1er Septembre 1919 ; elle avait une toux avec pus, était faible et perdait du poids ; ses souffrances consécutives à l'extraction de dents sous anesthésie générale, dataient de dix-neuf mois. Elle commença à tousser immédiatement après l'anesthésie et la toux persista six semaines après l'extraction des dents ; elle expulsa deux fragments de dents, et douze semaines plus tard un amalgame d'argent. La toux continua cependant, le pus assez abondant était fétide, elle avait des douleurs au côté droit, des sueurs nocturnes et de l'hémoptysie ; au lieu de disparaître après l'expulsion des C. Ets. les symptômes empiraient progressivement.

A l'examen, la patiente toussait plus ou moins, expectorant du pus fétide. Pouls 72. Point de bacilles tuberculeux dans le pus. La radiographie révéla une ombre douteuse à l'arrière du cœur, à l'angle cardiophrénique, en raison de la toux incessante et de la grande quantité de pus, on crut devoir faire une opération d'essai, une première opération fut pratiquée en vue du drainage de l'abcès. Des portions de la 9e, 10e et 11e côtes furent réséquées et le poumon fut suturé, à la plèvre pariétale. Le pneumothorax ne donna pas les résultats attendus.

Une semaine plus tard une tentative de ponction de l'abcès fut pratiquée. Cette aspiration ne donna que du gaz inodore, à la suite de cette aspiration négative, l'état de la patiente s'améliora, la toux et le pus cessèrent une semaine durant, et la malade gagna du poids. Il semble probable qu'un pneumothorax local se serait produit, suffisant pour amener de bons résultats. Une lettre du médecin de la famille, datée du 17 octobre, annonçait que la malade était en excellente santé, mais le 30 octobre, une seconde lettre fut reçue, témoignant que toux et pus avaient fait leur réapparition.

CHAPITRE V

DENTIERS DANS LES VOIES AÉRIENNES ET DIGESTIVES

Les pièces de prothèse dentaire constituent une des variétés les plus communes des corps étrangers dans les voies aériennes et digestives, surtout l'œsophage, « le corps étranger par excellence de l'œsophage », selon l'expression de Mainn. La plupart des cas observés ne sont même pas signalés, le fait étant d'une assez grande banalité, surtout quand, passant dans l'œsophage, puis l'estomac et l'intestin, la pièce est évacuée sans incident.

Il nous a cependant semblé utile de rapporter un certain nombre d'observations, car les études d'ensemble sur la question (à part celles de Roos de 1923), datent déjà de quelques années, et c'est là un sujet toujours d'actualité.

C'est le plus souvent au cours du sommeil que les dentiers, conservés la nuit par les porteurs, sont déglutis ou aspirés, cet accident peut également se produire au cours d'une anesthésie générale, si on a oublié de retirer le dentier du malade. On voit aussi des déglutitions au cours de repas. Les autres causes d'accident : crise d'épilepsie, de folie, traumatismes, aspiration spontanée sont plus rares.

M. Guisez, en 1925, sur une statistique de 202 cas de corps étrangers de l'œsophage et 76 de voies aériennes, signalait 41 corps dentaires de l'œsophage et 7 des voies aériennes, la plupart de ces corps étrangers étaient des dentiers.

MM. Moure et Got, sur 70 cas de leur statistique, publiés en 1921, citent 13 dentiers ; Tapia sur 103 cas a rencontré 16 dentiers.

Bensaude et Rachet, dans une étude publiée en 1924, rap-

pellent les statistiques de Hollander qui en 1903 avait trouvé 49 dentiers sur 100 cas de corps étrangers de l'œsophage.

Driont, en 1907, sur 44 cas signalait 16 dentiers.

Hedblom sur 52 cas de corps étrangers des bronches, signalait en 1921, 6 cas de pièces de prothèse contre 37 observations de chute de dents aspirées au cours d'extraction et 9 cas divers.

A ce propos signalons que le Dr Roos, de Bâle, en 1923, a fait une étude approfondie du danger de déglutition des dentiers. Il rappelle à ce sujet les études et les statistiques antérieures à son travail, en particulier celles des auteurs de langue allemande ; de Fischer (1889), groupant 120 cas d'œsophagotomie externe pour corps étrangers, dont 42 pièces prothétiques dentaires — celle de Préobachensky qui en 1891 — bien antérieurement à la bronchoscopie signalait 7 dentiers sur 848 corps étrangers aspirés, celles de Schmiegelow, de Copenhague (1894), 23 cas de dentiers déglutis (avec 17 guérisons et 6 morts après œsophagotomie).

Vigan, qui dans une thèse de Lyon (1897), signale 13 cas.

Black, de Chicago, avait réuni en 1905, 49 cas de dentiers arrêtés dans l'œsophage.

Parmi les statistiques plus récentes, Roos signale encore : celle de Kalayeroupoulos (1903), 23 dentiers sur 53 corps étrangers de l'œsophage ; celles de Balacescu et Kohn, 111 dentiers sur 326 corps étrangers et Naumann (1906) complétant la statistique des auteurs précédents (11 dentiers sur 40 corps étrangers).

Chiari a établi en 1916, une statistique de 300 cas de corps étrangers, comprenant 261 dentiers : 22 dans le pharynx, 17 dans le larynx, 2 dans la trachée, 7 dans les bronches, les autres dans l'œsophage et l'estomac.

Gutrie, en 1919, publie une statistique de 13 dentiers sur 57 corps étrangers.

Schleumer, en 1920, rassemblant les observations de la clinique oto-rhino-laryngologique de Vienne, de 1905 à 1920, signale 61 dentiers sur 529 cas de corps étrangers des voies aériennes et digestives.

Killian, en 1922, dans son remarquable travail relatif aux graves complications causés par les corps étrangers, signale 6 accidents causés par la déglutition de dentiers sur 18 cas.

Le Professeur Nager et le docteur Roos ont relevé à la clinique oto-rhinolaryngologique de l'Université de Zurich, 8 cas de dentiers sur 71 cas de corps étrangers, de 1908 à 1922.

Nous reviendrons plus loin sur les remarques que suggèrent la fréquence relative de ces accidents. Il pourra peut-être paraître fastidieux de signaler des observations, il y en a tant, que nous nous sommes un moment effrayés d'en avoir entrepris la recherche, nous nous bornerons à en citer une centaine, prises parmi un grand nombre et nous verrons l'évolution qui s'est produite dans la thérapeutique des accidents d'aspiration et de déglutition des corps étrangers en général et des dentiers en particulier, depuis l'introduction en pratique courante de l'endoscopie.

Observations relatives à la pénétration des dentiers dans les voies respiratoires.

Dentier aspiré au cours d'une anesthésie générale. — Mort. — Capitaine B. de Grafton, au cours d'une intervention chirurgicale faite sous chloroforme, fut étouffé par la chute dans la gorge d'un dentier qu'il portait et que le médecin pratiquant l'anesthésie avait négligé de lui retirer.

« *Odontologie* », 1886.

Dentier avalé. — Rejet. — Persistance de troubles. — Femme, 44 ans, avale un dentier en mangeant une pomme ; apnée violente ; essais d'extraction au panier de Grafe ; la patiente vomit sa prothèse, mais l'enrouement et des troubles de déglutition persistent ; une trachéotomie pratiquée, amélioration, mais persistance des troubles.

Pièces dentaires du haut et du bas. — Une aspirée, l'autre déglutie. — Homme de 45 ans, porteur d'une pièce du haut et d'une pièce du bas en or ; toutes deux de deux dents avec crochets ; pièces conservées pendant le sommeil. Au réveil, le porteur ne trouve plus ses appareils ; vives douleurs dans région rétro-sternale ; dyspnée. Médecin pense à pièces passées dans l'œsophage, introduit une sonde dans l'œsophage et a la sensation de pousser un corps étranger dans l'estomac.

Les douleurs diminuent, puis reprennent.

Dyspnée s'accentue. Le troisième jour, un examen fait découvrir une des pièces dentaires à la hauteur des cordes vocales.

Enlèvement par trachéotomie ; guérison sans incident ; l'autre pièce est évacuée huit jours après, par voie rectale.

Pathological Society, Londres, Déc. 1886.
« *Cosmos Dentaire* ».

Dentier dans le pharynx. — Expulsion spontanée. — Jeune femme avale son dentier en riant. La pièce s'arrête dans le pharynx. Douleurs. Hémorragie. Expulsion spontanée. Guérison.

« *Cosmos* », 1887.

Pièce dentaire dans le pharynx. — Pharyngotomie. — Homme de 37 ans, porteur d'un dentier qu'il garde la nuit, se réveille sans son dentier ; pense l'avoir avalé, fait des efforts inutiles pour vomir, court à l'hôpital ; faciès anxieux, respiration difficile ; douleur un peu au-dessus du larynx; à la palpation on sent une induration qu'on peut mobiliser transversalement à travers les téguments. Par la bouche, l'index droit atteint difficilement l'extrémité supérieure du dentier, manœuvres à la pince inefficaces.

Anesthésie générale ; incision pharyngienne de 4 centimètres, on fait basculer le dentier et on le sort par l'incision ; suture avec drain.

Réaction à 39° le deuxième jour ; la température oscille ensuite : 36°8 et 37°8 pour descendre à 37 le huitième. Sort 14 jours après, guéri. Pièce dentaire de 6 centimètres de long sur 2 centimètres de large, 2 crochets.

M. Quénu (Société de Chirurgie, 1903).

Mort causée par un dentier. — Femme de 40 ans. Dentier glisse dans le pharynx. Enlèvement avec difficulté. Pneumonie. Mort.

« *Odontologie* », 1905.

Dentier aspiré au cours d'un repas. — Mort. — Garçon de restaurant, de Bâle, avale son dentier en mangeant. La pièce pénètre dans la trachée. Mort avant qu'on ait pu intervenir.

« *Odontologie* », 1912.

Mort causée par un dentier. — Le Dr Abraham Coles (de Londres), aspira son dentier en dormant. Meurt asphyxié.

« *Odontologie*, » 1912.

Asphyxie causée par un dentier. — Spectateur d'un match de football, à Neath, pousse des cris d'enthousiasme, aspire une petite pièce prothétique dont il était porteur. Meurt asphyxié.

« *Odontologie* », 1912.

Asphyxie causée par un dentier. — Une ouvrière aspire son dentier. Intervention (non précisée). Lésion du larynx. Meurt quelques semaines après.

« *Odontologie* », juin 1919.

Dentier aspiré au cours d'efforts. — Mort. — Agent de police, porteur d'un dentier, court après un prisonnier évadé. Tombe mort.

Autopsie : on trouve le dentier dans le larynx. A noter que cette pièce de prothèse était défectueuse.

« *Odontologie* », 1892.

Pièce dentaire aspirée. — Mort. — Voyant un homme qui se tenait debout dans le canal à Walsall, un batelier alla à son secours.

Quand il eût ramené le corps à terre, il constata que l'homme ne vivait plus, bien que sa tête n'ait pas été sous l'eau.

L'examen montra qu'il était mort, étouffé par son dentier, il avait l'appareil depuis quelques heures seulement en bouche ; on trouva la facture pour ce dentier dans une poche de vêtement du malheureux.

« *Dental Surgeon* », 16 avril 1921.

Dentier dans le pharynx. — Intervention. — Mort. — A la suite d'une enquête faite à Lewisham, sur la mort de Samuel Jones Ingram, 19 ans, soldat à la King's Royal Rifles, qui avait avalé ses dents artificielles pendant un séjour chez lui, à Wildfell Road, Cartford, on conclut à la mort accidentelle.

Le père déclara qu'il avait vu son fils dans sa chambre et que celui-ci lui avait dit : « J'ai avalé mes dents ». Sa mère alla aussitôt chercher un médecin. Le malade fut transporté à l'Hôpital et fut opéré le jour même. Son père passa presque toute la semaine auprès de lui jusqu'à sa mort.

Le Dr Humphrey Nockolds, directeur médical de l'Hôpital Lewisham, dit que la plaque tenait si fermement dans la gorge qu'on fut obligé de la casser pour l'enlever. L'état du patient fut grave pendant les quelques heures qui suivirent l'opération, mais s'améliora ensuite. Deux jours plus tard, bronchite, puis broncho-pneumonie.

L'autopsie montra deux petites lésions ulcéreuses du pharynx, causées par les crochets de l'appareil. Un fragment du dentier se trouvait dans l'intestin.

Dentier aspiré. — Mort. — En 1908, une femme de 74 ans vivait seule dans une villa de Dewsbarry (Angleterre).

Un matin, ses voisins, ne la voyant pas, pénétrèrent chez elle et la trouvèrent morte dans son lit.

Le médecin procédant à l'examen du cadavre conclut à la mort par suffocation. La vieille dame avait aspiré son dentier pendant son sommeil et l'appareil avait obstrué la trachée.

Dentier aspiré. — Mort. — Femme de 69 ans, conservant habituellement son dentier pour dormir. Un matin, se lève du lit, tombe

morte sans raison apparente. L'examen du cadavre montra que le dentier avait obturé les voies aériennes, d'où suffocation.

« *Dental Surgeon* », 4 août 1906.

Dentier aspiré. — Mort. — Homme de 64 ans est trouvé, un matin, mort dans son lit. Le dentier qu'il portait sans jamais le quitter obturait son larynx.

« *Dental Surgeon* », 1908.

Dentier dans le larynx. — Mort. — Homme de 40 ans, porteur d'une petite pièce dentaire. Tombe de bicyclette et meurt. Le dentier au moment de la chute de bicyclette avait glissé dans le larynx.

« *Odontologie* », 1910.

Dentier dans le larynx. — Mort. — Femme de 25 ans, gardant son dentier pour dormir. Trouvée morte dans son lit par des voisins. Décès dû à aspiration du dentier qui avait obturé le larynx.

(*Aadorf-Thurgovie*, 1921). — *Ross.*

Dentier bouchant presque entièrement le larynx. — Homme de 43 ans, oublie de retirer son dentier en se couchant. Réveil brusque en pleine nuit, violentes douleurs dans le cou. Respiration bientôt striduleuse, emphysème région antérieure et latérale du cou ; larynx douloureux à la pression. Laryngoscopie ; orifice du larynx obturé par la pièce, extraction difficile à la pince ; repos au lit quelques jours. Guérison.

Roos (*Observation Prof. Nager*).

Dentier dans la trachée. — Mort six mois après. — *Procès jugé à Enfield.* — Le 2 Décembre 1908, une femme est renversée par une automobile. Elle perd quatre dents artificielles. On retrouve deux dents et une demi-plaque. En Janvier 1909 elle souffre de la gorge. En laçant ses bottines, hémorragie buccale. Quinze jours après, transport à l'Hôpital. Mort le 23 juin.

Autopsie : Abcès à la partie postérieure du cerveau, dans la trachée artère, deux dents et partie de plaque avec crochet ; abcès des tissus. On a conclu à la mort par septicémie. L'accident d'automobile ne fut pas alors retenu comme cause de la mort.

« *Dental Surgeon* », Juillet 1910.

Dentier dans la trachée. — Enlèvement sous trachéoscopie supérieure. — Homme de 32 ans. Dentier tombe dans la trachée. Enlèvement facile sous endoscopie.

Van Schrotter, 1905.

Dentier retiré de la bronche droite par bronchoscopie inférieure. — Homme qui, au cours d'une dispute, faisant de violents efforts sentit son dentier tomber dans sa gorge. Il voulut le retirer avec ses doigts mais ne fit que le pousser plus profondément dans le larynx. A son entrée à l'Hôpital, il se plaignit de douleurs dans l'hémi-thorax droit, et de dyspnée avec toux convulsive. La radio montra le corps étranger à droite au niveau de la sixième côte. Après un essai infructueux par bronchoscopie supérieure, Fyffe fit la

trachéotomie et la bronchoscopie inférieure, le dentier était à 8 millimètres de la bifurcation. Le crochet avait perforé la paroi bronchique et la bronche venait avec le corps étranger. On essaie de faire la rotation, mais inutilement, le malade fut rapporté à son lit. Le Docteur Wagget fut appelé. Une autre radio montra que le dentier avait glissé, qu'il était presque médian et plus vertical. Le lendemain Wagger fit la bronchoscopie en position assise et sans anesthésie. En enlevant le tube de caoutchouc qu'on avait mis dans la bronche droite, le long du corps étranger, il s'écoula du pus fétide. Le dentier était au-dessus du niveau de l'extrémité supérieure de la bronche droite ; le crochet était caché en partie dans le lobe supérieur bronchique ; muqueuse rouge, avec une pince à haricot, on lui fit faire une rotation sur son grand axe, on le désenclava et il fut extrait avec quelques difficultés par la plaie trachéale. Guérison.

Wagget et Fyffe, « *British Medical Journal* », 26-7-24. P. 145.

Dentier dans bronche gauche. — **Bronchoscopie**. — **Guérison**. — *Chevalier-Jackson* (Cas 773). — Patient, 45 ans. Pièce brisée au cours d'une syncope, un fragment (illustré) aspiré. Séjourne quatre mois dans bronche principale gauche. Enlèvement sous bronchoscopie supérieure. Anesthésie locale en 26 secondes. Le corps étranger était libre dans la bronche gauche un peu au-dessus de la branche du lobe supérieur. Guérison.


773

Dentier dans la bronche droite. — *Scott-Ridont*, « *British Dental Journal* », 1923. — Dentier implanté dans la bronche droite. Homme de 22 ans, une heure après s'être endormi, il se réveille en toussant et éprouve une douleur dans le côté droit de la poitrine. Il ne trouve pas son dentier inférieur qui comprenait six dents et un crochet. La radiographie décèle un corps étranger au niveau de la cinquième côte. On fait une trachéotomie basse. On introduit un bronchoscope de Moore ; on aperçoit dans la bronche droite le crochet. Avec la pince de Moore, on amène le dentier au niveau de la plaie trachéale, mais il dérape et glisse à nouveau dans la bronche droite. On fait une seconde prise. Le corps étranger dérape encore et tombe dans la bronche gauche ; troisième prise qui le ramène au dehors (il n'y avait que cinq dents). L'autre fragment fut retrouvé dans les matières fécales.

Dentier aspiré au cours d'une crise de toux. — **Asphyxie**. — **Mort**. — Une femme est trouvée morte dans la rue, à Londres. En examinant, on constate que le dentier porté par la femme était à l'entrée du pharynx.

On conclut, du fait, qu'elle était sujette à de fréquentes quintes

de toux ; qu'elle avait été prise d'une violente quinte dans la rue et avait avalé son dentier. « *Blackbew Dental Record* », 1913.

Dentier dans une bronche. — Mort treize ans après l'accident. — *Carpentier* (*Cité par Ross*). — Chimiste en toussant, aspire une pièce de quatre dents, extraction impossible (année 1892), 13 ans après, mort d'un empyème. Corps étranger trouvé dans la plèvre à l'autopsie.

Dentier dans l'hypopharynx. — Hémorragie. — Mort. — Femme de 50 ans, éthylique, déglutit son dentier au cours d'une crise d'agitation.

Laryngoscopie montre dentier fixé dans l'hypopharynx (2 crochets et 3 dents). Corps étranger saisi à la pince laryngère ; tentative de désenclavement ; mobilisation partielle. Hémorragie abondante ; syncope ; mort.

L'autopsie montra que la mort était due à la section de l'artère thyroïdienne supérieure droite par un des crochets de l'appareil.

Escat et Rigaut, Toulouse, 1923.

Dentier dans la bronche gauche. — Bronchoscopie. — Un dentier est aspiré au cours du sommeil par son porteur. Enlèvement sous bronchoscopie supérieure. Guérison. *Doberauer*, 1907.

Dentier dans bronche gauche. — Bronchoscopie. — Jeune femme de 23 ans. Dentier de trois dents conservé la nuit, aspiré pendant le sommeil. Enlèvement sous bronchoscopie supérieure.

Wild, 1907.

Dentier aspiré au cours d'un essayage — Passage dans une bronche. — Bronchoscopie. — *Meyer*, 1913. — Essayant une pièce, le dentiste la laisse glisser de ses doigts ; elle est aspirée et passe dans la trachée, puis dans une bronche. On l'enlève sous bronchoscopie supérieure. Pièce trouvée à 32 centimètres des arcades dentaires.

Petit dentier dans bronche droite. — Bronchoscopie. — *Hubbard*, 1918). — Agent de police aspira en dormant une petite pièce. Enlèvement sous bronchoscopie supérieure dans la bronche droite à 30 centimètres de profondeur.

Dentier dans bronche droite. — Enlèvement sous bronchoscopie. — Un fragment de pièce dentaire, deux dents et un crochet, se détache et disparaît dans la gorge. Quelques jours après la radiographie montre que la pièce se trouve dans la partie inférieure de la bronche droite, entre la 5e et 6e vertèbre dorsale.

Sous anesthésie locale, l'auteur introduit un tube de Brunning dans la bronche droite ; le corps étranger est à 29 centimètres de l'arcade dentaire, vertical et au moyen d'une pince le saisit et le retire.

Dr Paul Lejeune, « *Liége Médical* », 1er juin 1924.

Dentier dans le larynx. — Enlèvement par laryngoscopie. — Dentier de 6 dents avalé au cours d'une crise d'épilepsie. Séjour 6 heures dans le larynx. Tirage. Suffocation. Enlèvement par laryngoscopie directe. (*Dr Guisez*, cas 40).

Corps étranger de la région sous-glottique extrait par voie endolaryngée. — *J. Constan.* — Paysanne, dans la nuit du 5 mai, crises de toux, étouffements, aphonie complète, puis calme.

Le 8 mai, malade dyspnéïque, dysphagie, picotements au niveau de la région antérieure du larynx, au moindre effort, toux, suffocation. On pense à laryngite croupale ou œdème aigu du larynx. Thermomètre, 38°. Compresses chaudes. Bains de pieds sinapisés, fumigations.

9 Mai. — Symptômes moins marqués. Bruit de drapeau, mais tolérance du larynx semble s'établir. Station couchée impossible, liquides seuls absorbés mais avec douleur ; respiration dure, expectoration de mucosités sanglantes.

Le 3 juin, examen ; constriction au niveau du cou, respiration bruyante, étouffements, tirage inspiratoire.

Examen laryngoscopique après pulvérisation de cocaïne au 1/100e au-dessous de la commissure antérieure. Corps libre. La malade ne dit qu'à ce moment qu'elle avala le 8 juin sa pièce dentaire. Enlèvement à la pince après trachéotomie.

Résultats : Soulagement immédiat, voix éclaircie, quelques crachats sanguinolents.

Soins. — Silence absolu, alimentation liquide, inhalations laryngées antiseptiques. Cinq jours après, guérison presque complète.

« *La Quinzaine Thérapeutique* », 1905.

Dentier dans une bronche. — *Chiari*, 1908. — Pièce dentaire enlevée du lobe inférieur du poumon droit sous bronchoscopie. *Roos.*

Fragment de dentier dans la trachée et les bronches. — *Goris*, 1910). — Epileptique de 60 ans, brise son dentier au cours d'une crise. Un fragment dans la trachée, un à l'entrée de la bouche gauche. Enlèvement sous trachéobroncoscopie.

Dentier dans bronche gauche. — *Neumann*, 1910. — Petite pièce dentaire retirée de la bronche gauche présentée à la Société Laryngologique de Vienne, en 1913.

Dentier dans la bronche gauche. — Interventions infructueuses. — Mort. — Femme dont l'appareil prothétique (deux dents) s'était logé dans la bronche gauche en avant de l'aorte, arrive à l'hôpital avec fièvre et bronchite purulente. Après trachéotomie et sous trachéoscopie, plusieurs tentatives d'extraction échouèrent, car le dentier quoique bien saisi ne pouvait sortir de la loge où il s'inscrustait par des crochets; mort par hémorragie, le lendemain.

Sargnon, « *Lyon-Médical* », 1919.

Dentier dans la trachée. — Femme de 42 ans aspire pendant le sommeil un dentier. Tirage, suffocation. Diagnostic au miroir. Arrêt dans la trachée. Enlèvement par laryngoscopie directe.

(*Dr Guisez*).

Dentier dans la bronche inférieure droite. — Diagnostic par Radioscopie. — *Communiqué par M. le Docteur Maingot.* - En 1915, M. C..., mobilisé, en traitement dans un hôpital à Paris, pour suites de blessures de guerre, va consulter M. le Docteur Maingot pour un examen radiographique des voies respiratoires et poumons, pour toux opiniâtre. A l'examen radioscopique, l'on ne découvre d'abord rien, puis le malade étant examiné dans la position oblique, M. Maingot trouve une ombre d'un corps étranger dans la région de la bronche inférieure droite. Il demande à ce moment à son malade, s'il n'a pas été blessé et s'il n'aurait pas reçu un éclat d'obus ou un projectile quelconque dans la poitrine. Le malade répond négativement. Sur l'observation qui lui est faite qu'il y a sûrement quelque chose dans une de ses bronches, le malade s'écrie tout d'un coup : «C'est lui, c'est lui ».— « Qui lui ? » lui demande-t-on. — « Mais, c'est lui, c'est lui », répond-il.

Après quelques demandes et explications, le malade signale que ce doit être son dentier qui se trouve dans une de ses bronches.

Quelques semaines avant, il a subi une intervention chirurgicale à la jambe, sous anesthésie générale et à son réveil il n'a plus retrouvé son dentier qu'il a cru perdu. Personne ne s'en est inquiété.

Le dentier fut retiré par trachéotomie et bronchoscopie inférieure. quelques jours après. Les suites de l'intervention furent normales.

Cette observation est intéressante du fait qu'on avait laissé au malade un dentier au cours d'une opération sous anesthésie générale ; que le diagnostic n'avait pas été fait et que le malade, qui consultait pour toux opiniâtre, se croyait atteint d'une affection pulmonaire ; enfin, que le diagnostic radioscopique a été difficile.

Dentier séjournant deux mois dans une bronche droite. — Bronchoscopie. — Guérison. — *Communiqué par le Dr L. Dufourmentel.* — Un homme de 50 ans avale une pièce de deux dents dont les crochets sont défectueux, au cours d'une quinte de toux. Il n'éprouve aucun symptôme douloureux ; on considère donc que la pièce a été avalée et évacuée sans qu'on s'en aperçoive, par les voies naturelles.

Collection L. Dufourmentel

Deux mois après, le malade est pris de quintes de toux. Pas de bacilles dans les crachats. Un premier examen radiographique fut négatif ; un examen est fait par un autre radiographe en position

oblique, on découvre le corps étranger au niveau de la bifurcation de la trachée, accroché à l'éperon trachéal et plongé dans l'origine de la bronche droite.

M Dufourmentel fait, en mai 1919, un examen bronchoscopique et vérifie le diagnostic radiographique.

La pièce saisie à la pince ne peut franchir la glotte malgré les tentatives répétées. M. Dufourmentel a recours à une cricotomie et sort la pièce facilement. Suites normales.

DENTIERS DANS LES VOIES DIGESTIVES

Dentier avalé pendant le sommeil. — Evacuation par voie rectale. — *Major Pheulpin*, mars 1923. — Soldat D..., amené d'urgence à l'hopital militaire de Mulhouse. A avalé son dentier pendant son sommeil, une heure auparavant. Suffocation, angoisse, douleur rétro-sternale, violente ; point douloureux au-dessous et en dedans du septième cartilage costal gauche. Le dentier paraît arrêté au

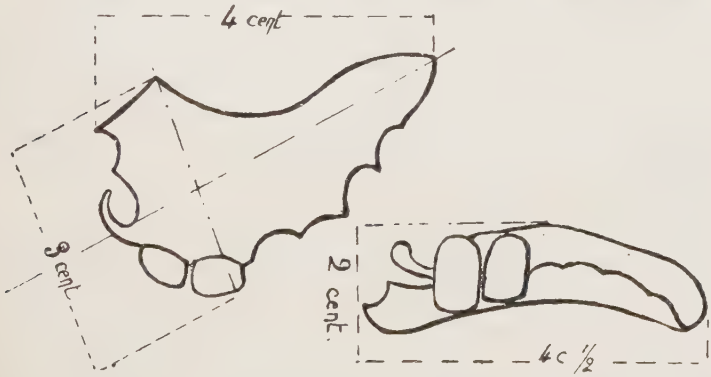

niveau du cardia. Le malade peut boire ; on lui fait absorber du lait, puis 30 grammes d'huile de ricin et ensuite un verre d'huile d'olive, à raison d'une petite gorgée toutes les cinq minutes. Les douleurs diminuent. On remet une intervention éventuelle au lendemain.

La radioscopie montre une tache sombre à la région latérale droite de l'épigastre. Bouillie bismuthée avalée sous écran, montre la perméabilité de l'œsophage. Le dentier est dans l'estomac. Le soir, à 17 heures, douleurs violentes dans la région épigastrique droite. Pression douloureuse. Nouveau verre d'huile d'olive. Lavement de 300 grammes d'huile. Le lendemain légère douleur à la pression. Evacuation sans incident le cinquième jour.

Dentiers avalés, évacués par les voies naturelles :

I. — Dentier de 8 dents ; arrêté au pylore pendant quelques jours, douleurs ; au moment où on allait intervenir, se décide à passer évacué. *Schwartz, Société de Chirurgie*, 1906.

II. — Dentier de deux dents, trois crochets avalé ; évacué sans incident le dixième jour.

Prof. Legueu, Société de Chirurgie, 1906.

III. — Dentier de cinq dents avalé ; évacué le huitième jour.

Richard, Société de Chirurgie, 1906.

IV. — Dentier arrêté dans l'œsophage, à 24 centimètres des arcades dentaires. Tentative d'enlèvement sous œsophagoscopie ; le dentier glisse et tombe dans l'estomac ; évacué sans incident.

Reitzenstein.

V. — Une femme avale pendant le sommeil une pièce de deux dents munie de deux crochets ; douleurs ; médecin appelé, pousse à l'aide d'une sonde le dentier dans l'estomac.

Prescription : Potages épais mélangés de brins de fil.

Evacuation par voie rectale, quelques jours après, du dentier entouré de fils. « *British Medical Journal* », 1876.

Dentier avalé. — Repoussé dans l'estomac. — Evacuation. — *Dr Pierre Robin*, 1901. — Femme de 40 ans qui avale pendant son sommeil un morceau de son dentier comprenant cinq dents et un crochet ; la malade est conduite au Professeur Tillaux et vue par M. le Docteur Robin, après examen de la malade et du fragment de dentier conservé par elle, on fait propulsion du dentier à l'aide d'une baleine garnie d'une éponge. Evacuation sans incident, le troisième jour.

(On lira avec profit cette longue observation, la discussion à la Société de Stomatologie et les observations de M. P. Sebileau à ce sujet).

Dentiers avalés. — Evacuation anale sans incidents.

Homme de 40 ans ; dentier avalé pendant le sommeil, douleurs abdominales quelques jours après ; expectative ; évacuation anale 66 heures après l'ingestion. Pas de suites (dimensions de la pièce : 65 millimètres sur 47 millimètres).

Weinert, « *B. Médical Jnl.* », 8-9-23.

Femme de 48 ans, avale un dentier de quatre dents, avec deux crochets au cours d'un repas ; douleurs peu vives ; pas de dyspnée, ni dysphagie ; le médecin appelé conseille alimentation par purée de pommes de terre et surveillance des selles ; l'évacuation a eu lieu sans incidents quelques jours après. *Dr Soulé.*

Femme de 40 ans, avale son dentier la nuit ; sensations douloureuses minimes ; consulte douze heures après l'accident ; la radiographie montre le dentier à la partie inférieure de l'œsophage un peu au-dessus du cardia, la malade refuse l'exploration œsophagoscopique, revient trois mois plus tard, elle ne souffre pas et pense avoir éliminé le dentier.

La radio montre qu'il est toujours près du cardia (Dr Delannoy),

l'évacuation spontanée par les selles a lieu treize mois après l'accident. *Dr Piquet* (Résumée).

Un homme avala accidentellement son dentier mesurant d'une extrémité à l'autre 65 millimètres environ et 103 millimètres en tenant compte de la courbe de ce dentier. Sa plus grande hauteur était d'environ 47 millimètres. Après douleurs intestinales fortes et prolongées, le dentier passa par l'anus, 66 heures après qu'il fut avalé. Il ne s'ensuivit aucun mauvais trouble durable.

« *British Medical Journal* », 8 sept. 1923.

Une femme de 38 ans avale la nuit son dentier. Prévenu aussitôt, j'explorai avec soin l'œsophage sans résultat, seule la douleur existait assez vive en un point déterminé. N'ayant rien pu découvrir, j'en conclus malgré les affirmations contraires de la malade que le dentier était descendu. La respiration était bonne, je la renvoyai en recommandant à sa fille, qui l'accompagnait, de me prévenir de suite s'il survenait quelque chose, j'engageai la patiente à se servir d'un vase contenant de l'eau si elle éprouvait le besoin d'aller à la garde-robe, et lui fit prendre une pilule d'opium pour calmer la douleur. Le reste de la nuit se passe bien, le lendemain également. Seule la douleur persistait toujours.

Trente-six heures après l'avoir avalé, elle rendit son dentier en allant à la selle. Je supposai que la douleur qu'elle ressentait encore venait d'une déchirure produite par le crochet qui maintenait le dentier et qui s'était redressé en le replaçant après nettoyage.

Dr Papail, Rennes, 1923.

Dentier avalé. — Evacué par les voies naturelles. — M. P... G..., 27 ans, mécanicien, possède un appareil en or de quatre dents du maxillaire supérieur, les deux prémolaires de chaque côté. Le maxillaire est très développé (voir schéma).

L'appareil ne possède aucun crochet. J'ai placé moi-même cet appareil à M. G..., le 25 février 1908. Malgré cela l'appareil tenait très bien en bouche et ne tombait point ; le client l'avait gardé continuellement sans le quitter même la nuit.

Certain jour, M. G... s'en fut faire une course en motocyclette, cela se passait l'été dernier, quand tout à coup un dérapage en règle fit culbuter notre motocycliste à une dizaine de mètres de sa machine. Il se releva un peu meurtri, mais continua néanmoins sa course. Arrivé chez lui, il sentit de vives douleurs partant du ster-

num ; à ce même moment, sa femme fit remarquer la disparition de son dentier. Effrayée, elle fit faire des recherches à l'endroit précis où était tombé le mécanicien, mais on ne trouva rien. Les douleurs allaient croissant de plus en plus. Un médecin fut appelé, passa une sonde dans l'œsophage, mais ne découvrit rien. La mère et la femme de M. G... vinrent me trouver affolées, et me demandèrent s'il était possible que le dentier put être avalé. Je les rassurai en leur disant qu'il était impossible d'avaler un appareil de cette dimension. Les deux dames s'en retournèrent chez elles un peu rassurées, tandis que les douleurs persistaient et s'accroissaient de plus en plus chez le mécanicien qui poussait des cris terribles.

Devant cet état de choses, on décida de conduire le patient auprès d'un chirurgien, M. le docteur P... Ce dernier l'examina aux rayons X, et l'on découvrit le dentier seulement à la troisième intervention.

Le mécanicien se mit à la diète toute la journée ; le lendemain, on lui fit prendre comme repas du coton et des pommes de terre cuites à l'eau. A ce moment, les douleurs avaient complètement disparu, et deux jours après ce traitement, l'appareil sortit tout naturellement enveloppé de coton.

M. Ducros, « *Le Laboratoire* », 6 avril 1913.

Dentiers évacués par l'anus après échec de l'œsophagoscopie.

I. — Pièce saisie par la pince sous œsophagoscopie, glisse et tombe dans l'estomac ; évacuation sans incident.

Ach, 1909.

II. — Femme de 53 ans, avale à six heures du matin une pièce de une dent avec deux crochets ; six heures après, intervention : Radiographie, anesthésie générale, œsophagoscopie, pièce tirée avec un crochet. En arrivant au niveau du pharynx elle se détache et elle tombe ; le malade se réveille, tousse et déglutit de nouveau la pièce ; examen œsophagoscopique montre plaie de l'œsophage causée par un crochet. Examens radiographiques successifs faits à partir du lendemain montrant la pièce d'abord dans l'estomac puis dans l'intestin ; évacuation le quatrième jour sans incident.

Turner.

III. — Dentier avalé, la radio montre la pièce arrêtée dans l'œsophage à la hauteur de la deuxième vertèbre dorsale ; anesthésie générale ; œsophagoscopie ; dix prises sans réussir à immobiliser le dentier malgré cocaïnisation abondante.

Une nouvelle prise dérape, le dentier descend, le tube œsophagique ne le rencontre plus ; évacuation dans les selles le 17e jour.

Dr Labouré.

IV. — Patient, 40 ans, porteur d'une pièce mal ajustée et ayant été réparée plusieurs fois, qu'il gardait la nuit, se réveille une nuit brusquement avec la sensation d'étouffement. Il eut la chance de la rejeter en faisant de violents efforts de vomissements. Quelques

jours après, avale le dentier en buvant. Radiographie montre le dentier près du cardia.

Au cours de l'œsophagoscopie le dentier glisse de la pince qui l'avait saisi et passe dans l'estomac. Evacuation par voie rectale sans incident. *Roos.*

V. — Cas d'un dentier avalé et fixé vers la partie supérieure du sternum. La descente s'est faite au cours de la radioscopie.

A noter que dans ce cas, le dentier, très enclavé, avait été fortement pris avec les pinces, de sorte que dans l'intestin, il a achevé de se fragmenter et on n'a pu le retrouver dans les selles. Mais des radios successives ont montré sa présence dans l'intestin, puis sa disparition complète. La malade a d'ailleurs complètement guéri. Le dentier s'est fragmenté et la garde-malade qui cherchait un dentier complet dans les selles n'a pas trouvé les morceaux.

Sargnon.

Dentier arrêté dans l'œsophage. — Désenclavement. — Expulsion. — *Dr Guisez* (Cas 105). — Homme, 36 ans, dentier depuis cinq jours au tiers inférieur de l'œsophage. Pas de lésions. Anesthésie générale. Désenclavement sous œsophagoscopie. Evacuation.

Dentiers arrêtés dans l'œsophage. — Refoulement. — Expulsion. — *Dr Guisez*). — *Cas* 106. — Homme, 50 ans, dentier depuis 15 jours au tiers inférieur de l'œsophage. Pas de tentatives antérieures d'extraction. Anesthésie générale. Refoulement dans l'estomac. Elimination spontanée.

Cas 123. — Femme, 54 ans, dentier refoulé dans l'estomac. Evacuation.

Cas 124. — Homme 35 ans, dentier : une dent depuis 20 heures dans la région cardiaque de l'œsophage. Cocaïne. Désenclavement et déglutition spontanée sous œsophagoscopie avant qu'on ait pu le saisir. Evacuation avec les selles deux jours après.

La patiente avait avalé son dentier ; la nuit, étouffements ; douleur vive région épigastrique profonde. Rien dans le pharynx. Gêne région dorsale à l'inspiration.

Tentatives à la pince de Mathieu, panier de Graefe (infructueux).

La sonde œsophag. pénètre facilement dans l'estomac et le chirurgien pense que ses tentatives ont fait remonter le corps étranger dans le naso-pharynx.

La pièce n'est pas retrouvée dans les selles ; lait. Après le passage de la sonde, les douleurs dorsales ont disparu.

Les renseignements de la malade sur l'appareil, l'inspection de la muqueuse, font déterminer les dimensions du dentier : longueur, 48 millimètres ; largeur, 26 millimètres ; crochets, 5 millimètres.

L'examen du naso-pharynx remis à cinq jours par inflammations consécutives aux tentatives d'extraction.

Le 24 juillet 1902, la malade a rendu par les selles le dentier : vulcanite, 3 dents contreplaquées or, fil d'or, 2 crochets, acères, dents : 6 millimètres de haut.

Dimensions exactes de l'appareil : 47 millimètres de long sur 26 millimètres de large.

Dunogier, « *Monde Dentaire* », 1903, page 158.

Dentier enlevé du duodénum. — *Dr Guisez* (Cas 104). — Femme 39 ans. Dentier ayant séjourné cinq jours au tiers inférieur de l'œsophage. Extraction infructueuse antérieure au panier de Graefe. Plaie œsophagienne.

Anesthésie générale. Désenclavement et refoulement dans l'estomac. Extraction impossible du fait de la direction des crochets. Enlèvement, par intervention chirurgicale, du duodénum.

Dentier enlevé du duodénum par entérotomie. — *Chaput* (*Société de Chirurgie*, 1907). — Femme avale la nuit son dentier ; la pièce ne s'arrête pas dans l'œsophage mais provoque bientôt des douleurs vives un peu au-dessous de l'intestin sur la ligne médiane. Une radio montre le corps étranger au côté gauche de la deuxième lombaire.

Anesthésie lombaire, incision de l'estomac, pas de corps étranger. On le cherche dans l'intestin grêle en prenant des paquets d'anses. On le trouve profondément au devant de la colonne vertébrale. Incision quelques centimètres en dessous, introduction d'une pince ; impossibilité de faire descendre les crochets s'enfonçant dans les parois.

Nouvelle incision juste sur le corps étranger au niveau de l'angle duodéno-jejunal ; enlèvement ; sutures ; pas de suites notables ; dentier en caoutchouc, 4 dents ; 43 millimètres de large sur 30 millimètres de long ; 2 crochets pointus minces de 8 millimètres.

Dentier dans l'intestin. — Il s'agit d'un malade qui, il y a cinq mois, avala pendant son sommeil le dentier dont il était porteur. C'est une pièce de prothèse dentaire composée de deux dents : première incisive médiane gauche et deuxième incisive latérale droite supérieure, et munie de quatre crochets. Brusquement réveillé par une crise de suffocation et la sensation douloureuse d'un corps étranger dans le pharynx, le malade ne pouvant retirer cet objet, son dentier qu'il touchait cependant du doigt, l'avala. Il ressentit aussitôt une vive douleur au niveau du creux épigastrique. Trois jours après, le malade se mit à souffrir au niveau de la fosse iliaque droite. Cette douleur, qu'il ressent encore et qui l'amène à l'hôpital, est fixe, intermittente, réveillée par les travaux pénibles, calmée par le repos, les compresses chaudes et le décubitus ventral. Sourde à l'ordinaire, elle s'exagéra il y a un mois et demi, jusqu'à revêtir pendant trois jours les caractères d'une crise d'appendicite.

A l'examen, la palpation révèle dans la fosse iliaque droite, un

peu en dehors et au-dessus du point de Mac Burney, une zone de trois travers de doigt au niveau de laquelle le malade accuse une vive douleur. La fosse iliaque paraît souple, mais la défense de la paroi gêne la palpation profonde qui ne décèle rien d'anormal.

La radiographie de face montre la pièce de prothèse dentaire couchée dans la fosse iliaque droite, se projetant sur la fosse iliaque interne. Son grand axe est légèrement oblique de haut en bas et de dehors en dedans ; son extrémité supérieure est située à un centimètre au-dessous de la crête iliaque, à 3 centimètres en dehors de l'épine iliaque postéro-supérieure. Son siège répond sensiblement au point douloureux révélé par la palpation. Elle est vraisemblablement arrêtée au niveau de la valvule de Bauhin.

Guyot et Casassus, « *La Revue de Stomatologie* », 1923.

Œsophagotomie externe pour dentier arrêté au niveau de la portion cervicale de l'œsophage. — Dentier avalé au cours d'un accès de toux au milieu de la nuit ; une radio permet localisation ; dentier immobilisé au-dessus de la fourchette sternale. Œsophagotomie externe, crochets implantés dans la paroi ; suites opératoires normales à part fistule œsophagienne persistant 6 ou 8 mois.

M. Mauclaire (*Société de Chirurgie*, 17 janvier 1906).

Dentier depuis vingt-trois jours dans l'œsophage. — Œsophagotomie externe. — Femme, 33 ans, 10 avril 1906, avale, à Montluçon, son dentier en métal, en même temps qu'un cachet antigrippal (2 dents + deux crochets dont un cassé).

Tentative, panier de Graefe infructueuse ; radio montre dentier oblique; transport à Paris ; douleur rétro-sternale. Examen œsophagoscopique, envisagé mais non exécuté. Œsophagotomie externe ; enlèvement facile 23 jours après l'accident.

M. Mauclaire (*Société de Chirurgie*), 1906.

Au cours de la même séance, M. Pierre Delbet a signalé un cas d'intervention par œsophagotomie externe pour dentier avalé

Dentier dans l'œsophage — Œsophagotomie — Mme R..., 40 ans, se couche en gardant son dentier comme elle le faisait chaque jour (plaque du haut avec une dent et 2 crochets. Le matin, en s'éveillant ne trouve plus son appareil ; vient affolée à la Clinique du Landy après avoir essayé de vomir sans succès ; peu de gêne ; une radiographie montre le dentier arrêté dans l'œsophage ; œsophagoscopie, on ne peut mobiliser la pièce dont les crochets sont fortement encastrés dans la paroi de l'œsophage On décide d'intervenir chirurgicalement

Anesthésie générale à l'éther ; ouverture de l'œsophage ; impossibilité de luxer le dentier à travers l'incision, car un crochet a perforé la paroi de l'œsophage et de la trachée formant hameçon.

On sectionne les fibres retenant le dentier ; réparation de la plaie au catgut ; drain, durée 30 minutes ; la malade est guérie le douzième jour.

Observation personnelle recueillie à la clinique du Landy (*Dr Masmonteil*).

Dentier avalé par un dentiste. — Œsophagotomie. — Dentiste porteur d'une pièce de deux dents en or à laquelle un crochet manquait ; le dentiste avale brusquement le dentier pendant sa consultation, on le voit tomber, on pense à une attaque d'apoplexie : saignée pratiquée par un médecin ; retour à la connaissance ; dix jours après, radiographie montre présence dans l'œsophage du dentier disparu depuis « l'attaque » ; œsophagoscopie infructueuse ; œsophagotomie ; guérison.

(*Burmeister*, 1909, *cité par Roos*).

Dentier avalé. — Œsophagotomie. — Guérison. — *M. Mouchet*, 1907). — Soldat W..., porteur d'un dentier du haut de 4 dents et deux crochets, dont un crochet manque ainsi que deux dents, gardait cet appareil la nuit. Dans la nuit du 23 au 24 mars 1917, réveillé brusquement par sensation d'étouffement, couché sur la paille, il pensa en avoir avalé.

Fréquents vomissements jusqu'au matin, cherche en vain son dentier dans la paille.

Va consulter, le 28 mars, à 8 heures, le major qui administre de l'ipéca malgré le renseignement précis donné par le malade sur la nature du corps étranger avalé.

Vomissements plus violents ; accentuation de la douleur.

Il fait 4 kilomètres à pied, va trouver un autre major, qui consent à l'évacuer. Examen radioscopique, le lendemain, à l'Hôpital temporaire de E..., montre pièce dans l'œsophage cervical, mobile seulement avec l'œsophage lui-même ; œsophagotomie externe, pièce facilement extraite par un mouvement de rotation au sens inverse des aiguilles d'une montre, dégagement du crochet semblant encastré dans la partie postérieure de l'œsophage ; suture, crins formant drainage ; pas de suites.

Dentier à trente centimètres des arcades dentaires. — Gastrotomie. — Homme, 32 ans, avale dentier 4 dents ; deux crochets dont un cassé ; pas de souffrances ; radio immédiate, mais au bout de quinze jours, le malade qui avait refusé intervention la sollicite ; dentier à 30 centimètres des arcades ; gastrotomie ; enlèvement au doigt.

Bluysen.

Dentiers enlevés par Gastrotomie. — Wilms, dans le *Deutsche Zeitschrift fur Chirurgie* », 1901, a rapporté un cas de dentier dégluti et enlevé par gastrotomie.

Gottstein, en 1901, également, a enlevé un dentier de l'œsophage par œsophagotomie.

Gastrotomie pour retirer un dentier. — *Dr N. S. Jenkins, de Dresde* (1886). — Pièce en caoutchouc avalée par barbier de 32 ans ; 6 dents du haut, succion, crochet de 0.04 de diamètre sur 0.05.

Incision de l'estomac de 0.10 sur 0.15. La pièce se trouvait à l'extrémité pylorique. L'opération demanda une heure. Deux semaines plus tard, le patient sortait de l'hôpital complètement guéri.

Dentier enlevé par œsophagotomie externe. — Guérison. — Femme de 31 ans, sommeil, dentier œsophage ; douleur supportable ; dyspnée ; déglutition des liquides possible.

Radio : hauteur, 2e et 3e dorsale ;

Panier de Graefe sans résultat, de même refoulement.

Œsophagotomie externe ; pas d'incidents ; guérison en quelques jours.

Société Nationale de Médecine de Lyon,
14 Février 1898. — *M. Hugot.*

Dentier dégluti pendant le sommeil. — Œsophagotomie. — Guérison. — Une dame C..., 40 ans, conservant une pièce dentaire en caoutchouc de deux dents pendant la nuit, l'avala.

A son réveil, elle éprouva une sensation d'étouffement qui disparut presque immédiatement. Elle en conclut que le dentier était descendu dans l'estomac et elle en espéra l'expulsion par la voie naturelle.

Trois jours après l'incident, la dame éprouva de sérieux malaises et ne put bientôt plus absorber d'aliments solides ni liquides.

Une œsophagoscopie permit de repérer le dentier, mais les tentatives d'enlèvement furent vaines.

On eut finalement recours à une œsophagotomie.

Pas d'incidents opératoires ; guérison sans complication.

Dr Botella, Valence (Espagne), 1907.

Pièce dentaire dans l'œsophage. — Œsophagoscopie. — Œsophagotomie. — Malade avale dentier de deux dents avec un crochet ; œsophagoscopie après radioscopie ; l'œsophagoscope rencontre spasmes successifs cédant à la cocaïne, on ne trouve pas le dentier, une radioscopie montre l'œsophage libre, l'état ne s'améliore pas ; sa dysphagie s'accentue, haleine fétide, température en 38° et 39°.

Nouvelle radioscopie permet de découvrir le dentier en position oblique à deux centimètres au-dessus de la fourchette sternale. Il était passé inaperçu lors de la dernière radioscopie, le 8 Novembre 1924 ; le Professeur Bérard fait œsophagotomie cervicale, on enlève le dentier ; alimentation à la sonde ; cicatrisation de la plaie œsophagienne en un mois.

Dentier dans l'œsophage. — Diagnostic radiographique. — Œsophatogotomie externe. — Guérison. — *M. Hennecart, Bruxelles,* 1905. — M. G..., 32 ans, est atteint d'une crise épileptiforme à

l'issue de laquelle se manifestent de violents vomissements. L'attention de l'entourage est attirée par le fait qu'un morceau du dentier que portait M. G... fut retrouvé, tandis qu'un fragment plus important de cet appareil restait introuvable. Les vomissements cessent, une gêne à la déglutition persiste. Trois jours après l'accident, passage d'un explorateur à boule olivaire dans l'œsophage et du panier de Graefe ; ces instruments passent librement. Le médecin affirme alors qu'il n'y a pas de corps étranger dans l'œsophage ; cependant, une douleur fixe continue, reste à la base du cou. Le médecin fait faire une radiographie qui permet de découvrir une ombre quadrangulaire de 6 centimètres de large sur 3 centimètres de haut, immédiatement au-dessus de la fourchette sternale ; on pratique l'œsophagotomie cervicale externe ; le dentier est enlevé facilement (10 jours après l'accident). Malade guéri complètement 20 jours après.

— Noter, à propos de cette observation, que le diagnostic a été fait seulement par la radiographie.

Dentier avalé. — Œsophagotomie. — Guérison. — Malade, 32 ans, avale pièce de deux incisives et crochet. Douleur à la jonction de la poignée du sternum avec le reste de l'os, bougie œsophage. A 22 centimètres et demi de l'arcade dentaire on sent la plaque. Œsophagoscopie échoue.

Radiographie : vis-à-vis de l'espace intercostal à la gauche du sternum. Incision classique de 10 centimètres de long du bord antérieur du sterno-cleïdo-mastoïdien gauche. On incisa l'œsophage, on essaya de mouvoir le corps sans y parvenir ; on essaya également en vain de le broyer avec lithotriteur. De fortes tractions l'amenèrent, mais une dent fut fracturée par ces efforts. Pas de sutures de la plaie. La plaie suppura et élimina de la salive. Guérison en quinze jours.

Jowers, « *Lancet* », 11 mai 1912.

Dentier enlevé par œsophagotomie. — Guérison. — Il s'agit d'un malade opéré dans le service de Beiord : dentier avec deux dents muni d'un crochet, avalé depuis vingt-quatre heures. Le lendemain, œsophagoscopie par Sargnon. On rencontre au niveau de la bouche de l'œsophage une région ulcérée, œdématiée, mais l'œsophagoscope passe à côté du corps étranger, probablement masqué par la muqueuse. Une nouvelle radioscopie semble montrer l'œsophage libre, mais persistance des douleurs et une nouvelle radioscopie, en position oblique cette fois, montre le dentier non déplacé. Œsophagotomie par Bérard et on trouve le dentier qui sent très mauvais. Pas de fermeture de la plaie. Alimentation par la sonde œsophagienne pendant huit jours ; sécrétion salivaire très abondante. La plaie œsophagienne a mis un mois pour guérir.

Weitheimer, Mayoux et Vachey,
(*Société Nationale de Médecine de Lyon*),
10 Décembre 1924.

Corps étranger de l'œsophage avec abcès consécutifs. — Œsophagotomie. — Guérison. — Un homme de 26 ans avale un dentier en dormant. Les tentatives d'extraction par voies naturelles sont infructueuses. On pratique une œsophagotomie ; huit jours après l'accident, la pièce dentaire est extraite. Elle se trouvait à 0 cm. 09 de la branche œsophagienne ; quinze jours après un abcès du poumon droit se constitue. En raison de l'existence probable d'une fistule œsophago-trachéale, cet abcès est abordé et drainé par la paroi thoracique antérieure. La guérison est obtenue en sept semaines.

Nicolaysus, « *Archives de Laryngologie* », 1925.

Pièce de prothèse dentaire avalée par une aliénée. — Enlèvement par œsophagotomie externe. — *M. Jouberl*, 1903. — Mme G..., 45 ans, en traitement à Sainte-Anne, pour idées mélancoliques, tendance au suicide. Raconte un matin qu'elle a, par mégarde, avalé son dentier. Pas de troubles, l'interne reste sceptique. Une radioscopie immédiate montre le dentier placé verticalement dans l'œsophage, son bord inférieur effleure la fourchette sternale.

Intervention sous chloroforme ; incision de l'œsophage sous deux centimètres, le dentier fixé par un crochet ne sort pas. Débridement de la muqueuse le long du crochet ; enlèvement à la pince ; suture ; pièce métallique de 45 millimètres sur 20, 5 dents, 7 aspérités, dont deux crochets (dentier du haut, suites opératoires sans histoire).

Dentier depuis 16 ans dans l'œsophage enlevé au panier de Graefe. — Les auteurs sont unanimes à condamner le panier de Graefe dangereux. Schmid, en 1917, a signalé un cas d'extraction heureux à l'aide de cet instrument, d'un dentier toléré dans l'œsophage depuis 16 ans, chez une femme de 53 ans.

(*Rooss*).

Dentier dans l'œsophage pendant deux ans. — Echec de l'œsophagoscopie. Laparatomie. — Mort. — Une jeune fille de 19 ans a avalé, il y a deux ans, un dentier. Le médecin consulté a déclaré que le dentier était dans l'estomac. Pendant six mois, la malade n'était pas beaucoup gênée. Après, elle a souvent vomi, quelquefois du pus.

A l'œsophagoscopie, on a vu le dentier à la profondeur de 0,20. L'extraction n'a pas réussi, néanmoins le dentier fut désenclavé. Une nouvelle radio le montra au niveau du cardia. Nouvelle œsophagoscopie sans succès. Enfin le dentier fut enlevé par laparatomie ; six jours plus tard, mort.

A l'autopsie, on a constaté une perforation de l'œsophage avec gangrène du lobe supérieur et moyen du poumon droit et médiastinite purulente.

Hechl. — Congrès tchéco-slovaque de laryngologie, 1922.

Mort causée par la chute d'une plaque dentaire dans l'œsophage. — Femme de 40 ans, en mangeant une pomme de terre, a avalé son dentier, essaie vainement de vomir ; douleurs, dyspnée. La malade avale de l'huile de castor, se sent mieux et pendant quinze jours vaque à ses occupations. Le 8 octobre 1917, elle tombe brusquement dans un escalier, évanouie, vomit du sang ; le lendemain matin nouvel étourdissement ; elle vomit près d'un demi-litre de sang, appelle un médecin, qui la fait transporter à l'hôpital. Le lendemain, nouvelle hémorragie. Emphysème et bronchite. La malade meurt le 11 octobre.

A l'autopsie, on constate qu'une plaque dentaire se trouve dans l'œsophage au niveau de la bifurcation de l'aorte et de la trachée. Un crochet perforait la paroi de l'œsophage et pénétrait dans l'aorte au-dessous de l'origine de l'artère carotide gauche. Lésion ulcéreuse en forme de haricot de 2 centimètres sur 6 millimètres. Dilatation de l'œsophage. Caillots à la paroi postérieure de l'aorte. Organes digestifs pleins de sang. Mort due à l'hémorragie aortique du fait de la perforation par le crochet de la paroi de l'œsophage.

Feldman, « *Dental Record* », Février 1920.

Dentier avalé. — Panier de Graefe. — Mort. — *M. Labbé*, 1903. — Jeune fille de 18 ans, dentier avalé, arrêté dans l'œsophage ; extraction tentée au panier de Graefe ; mouvement un peu brusque ; un côté du dentier coupe la carotide, mort en quelques secondes.

Dentier dans l'œsophage. — Panier de Graefe. — Mort. — *M. Cahier*, 1903. — Dentier avec deux crochets ; plusieurs tentatives infructueuses d'enlèvement au panier de Graefe avant entrée à l'Hôpital ; œsophagotomie externe, mort le troisième jour ; les crochets avaient déchiré les parois œsophagiennes ; médiastinite purulente.

Dentier avalé. — Perforation de l'œsophage et de l'aorte. — Mort. — Homme de 49 ans, porteur d'une pièce de deux dents en mauvais état, au cours de son sommeil, le 14 juillet 1913, avale son dentier. Sa femme lui administre aussitôt de l'eau savonneuse pour le faire vomir.

Un médecin appelé fait faire un examen radioscopique qui ne donne pas de résultat ; le patient reste en observation ; trois jours après il est pris d'une violente hémorragie et meurt le soir même.

L'examen *post-mortem* montre une ulcération de l'œsophage causée par le dentier et une perforation de l'aorte.

Humphrey, « *Dental Record* », 1913.

Sur une Statistique de Chiari (1916). — 214 dentiers dans les voies digestives :

5 vomis.

25 évacués par voie rectale.

25 enlevés par tâtonnement (crochet, pince, panier).
72 par œsophagoscopie ; guérison dans tous les cas.
83 par œsophagotomie externe : 10 *morts*.
13 par gastrotomie : *une mort*.

Six cas d'interventions chirurgicales pour dentiers avalés. — *D'après Killian*, 1922. — *Trasmals*. — Sur ces 6 cas, 3 guérisons après œsophagotomie ; trois morts après intervention analogue (deux médiastinites purulentes, une hémorragie mortelle).

Dentier avalé. — Œsophagotomie. — Mort. — *British Dental Journal*, 1908, nº 7. — Mme R..., 24 ans, portait un dentier. Cette pièce s'étant cassée, Mme R..., au lieu de faire exécuter une nouvelle pièce, la répara elle-même avec une sorte de pâte que l'auteur ne désigne pas.

Un jour durant un repas, la pièce se cassa et la dame avala le dentier.

La pièce fut retirée par œsophagotomie, mais la malade succomba.

Dentier enlevé par œsophagotomie externe. — Mort. — M. Guisez a rapporté le cas d'un dentier enlevé par œsophagotomie externe après échec de l'œsophagoscopie. — Mort du malade.

Marshelock rapporte cinq cas de dentiers avalés à la Clinique Esselbergs, en 1909 : 3 furent enlevés sans incidents, sous œsophagoscopie ; 2 par œsophagotomie, dont un cas avec issue fatale.

Dentier enlevé par œsophagotomie. — Mort. — Pièce depuis douze ans dans l'œsophage ; œsophagotomie. Mort 48 heures après ; malade mauvais état général épuisé.

(*D'après Chiari*, 1916).

Dentier dans l'œsophage. — Perforation de l'œsophage. — Mort. — Homme de 24 ans, ouvrier agricole, porteur d'une pièce dentaire du haut ; le 15 mai 1922, au cours d'un repas, le dentier se brise ; un fragment est avalé ; immédiatement, douleur violente ; sensation d'étouffement ; le patient est conduit à la Clinique oto-rhino-laryngologique de Zurich.

Œsophagoscopie montre un dentier à l'entrée de l'œsophage, plusieurs tentatives d'extraction échouent ; un crochet de métal engagé dans la paroi blesse un vaisseau.

Hémotome à développement rapide ; hémorragie ; expectoration sanglante ; l'entrée du pharynx est recouverte par l'hémotome. On introduit un petit tube trachéal difficilement passé dans les cordes vocales ; trachéotome ; rétablissement rapide.

Quelques jours après, œsophagoscopie nouvelle ; enlèvement après version en une demi-heure.

Quelques jours après, médiastinite suppurée ; septième : mort ;

autopsie : perforation de l'œsophage ; médiastinite ; abcès rétro-pharyngien ; œdème pulmonaire, etc...

(*Roos*).

Dentier dans l'œsophage. — Intervention quarante-huit heures après l'accident. — Mort. — Mme B..., 38 ans, avale la nuit son dentier en or, de deux dents, avec 3 crochets plats.

Au matin, consulte à l'Hôpital Necker ; l'interne de garde en présence de la suffocation pousse le dentier en dessous du larynx. Le lendemain, plus de douleurs, on pense que le dentier est dans l'estomac, une sonde olivaire cependant rencontre le dentier à la hauteur du manubrium sternal. Une radio confirme.

Extraction infructueuse au panier de Graefe, le 19 (la malade voulant attendre la venue de son mari avant l'intervention), œsophagotomie externe très bas ; enlèvement du dentier, drain, tamponnement, rétrécissement de la place par trois points de suture.

Le sixième jour, frisson ; plaie prend aspect grisâtre ; toux ; mort, le septième jour.

Pneumonie infectieuse.

M. Roulier, 1903.

Œsophagotomie externe pour dentier arrêté dans l'œsophage. — Mort. — *M. Richelot* (*Société de Chirurgie*), 1908). — Jeune femme avale son dentier pendant le sommeil, tentative infructueuse au panier de Graefe, impossible enlever le dentier, on réussit à sortir le panier seul, mais avant qu'on ait pu recourir à une intervention externe, la malade succombe à une double pleurésie purulente. L'autopsie montra le dentier en travers de la partie supérieure de l'œsophage, les deux crochets perforant l'œsophage et les plèvres. Le dentier bouchait l'œsophage et par les deux plaies latérales une personne bien intentionnée avait versé directement dans les plèvres un ou deux litres de bouillon.

Dentier enlevé par œsophagotomie externe. — Mort. — *Dr Piquet, Lille.* — Femme de 70 ans, ayant avalé son dentier, reste une semaine chez elle malgré des douleurs rétro-sternales, vives surtout au moment de la déglutition des solides.

Radiographie montre pièce dentaire à la partie inférieure de l'œsophage cervical.

Le volume de la pièce, les crochets, l'ancienneté relative de l'accident font décider une œsophagotomie.

Anesthésie chloroforme ; incision de l'œsophage ; enlèvement du dentier ; sutures. Au dixième jour, mort brusque.

A l'autopsie, tissu cellulaire rétro-œsophagien infiltré.

Dentier dans l'œsophage. — Intervention tardive. — Mort. — *Dr Richelot*, 1906. — Homme de 65 ans, cultivateur, portait jour et nuit depuis longtemps un dentier ; se réveille en suffoquant et dans un haut-le-corps, rejette son dentier ; inconscient, il remet

l'objet en place et s'endort ; quelques instants après, nouveau réveil, suffocation, douleur, le dentier ne peut être rejeté.

On appelle le médecin qui en appelle un autre, on cherche des pinces et dans la journée on essaye d'extraire le dentier ; on envoie une dépêche au docteur Richelot, un dimanche, il ne la reçoit que dans la soirée, le malade l'attend chez lui depuis le matin.

Pas possible d'intervenir le soir même, le lendemain essai au crochet, puis le lendemain essai au panier de Graefe, infructueux.

Œsophagotomie le mardi. Enlèvement du dentier, 5 cm. × 3 cm. ; pas de crochets aigus. Suture, sonde à demeure. Mort par congestion pulmonaire, le vendredi.

Pyo-Pneumo-Thorax consécutif à la déglutition d'un dentier. Œsophagoscopie. — Guérison. — Un soldat de 21 ans aspire son dentier pendant la nuit. Avec de violentes quintes de toux, le dentier est expectoré, mais malheureusement aussitôt avalé. Le patient peut respirer librement, mais souffre pour avaler. Après l'œsophagoscopie, le lendemain, le dentier est retiré sans difficulté et sans lésions de la muqueuse. Le jour suivant apparaît un pyo-pneumo thorax, avec gangrène du poumon nécessitant une résection de côte. Le malade guérit.

Pour l'auteur, il s'est agi d'infection due au séjour du corps étranger dans les voies respiratoires.

Nicol, « *Berlin Klinisch Wochensch* », n° 11, 1911.

Cas de M. Jean Guisez

(*Bulletin d'Oto-Rhino-Laryngologie et de Broncho-Œsophagoscopie* 1926, N° de Septembre).

Dentiers dans l'œsophage. — Enlèvement par œsophagoscopie. Guérison.

Cas 98. — Dentier : 4 dents, 3 crochets Juin 1907. — Femme, 35 ans, dentier dans l'œsophage depuis trente-cinq jours, tiers moyen de l'œsophage, placé dans la partie moyenne de l'œsophage. Enlèvement sous anesthésie générale. Extraction difficile du fait de l'enclavement. Morcellement avec pince brise-os.

Cas 99. — Femme de 81 ans, qui portait depuis 30 ans, sans l'avoir jamais retiré, un dentier. Le 21 mars 1906, elle l'avale en dormant. Réveillée par une douleur aiguë, elle appelle sa femme de chambre qui essaie vainement d'attraper le dentier avec ses doigts. Vives douleurs à la partie supérieure du cou, déglutition le lendemain matin presque impossible, même pour les liquides. La malade est conduite au Dr Guisez, le lendemain à 5 heures du soir. Le dentier est retiré sous œsophagoscopie et anesthésie générale légère. L'intervention dura trois minutes sans incident. Légère déchirure de la muqueuse de l'œsophage due au crochet du dentier.

Dentier extrait de l'œsophage par œsophagoscopie. — Guérison. — Mme Ch..., de Commentry, est adressée au Dr Guisez, envoyée

par son médecin qui n'a pu extraire un dentier qu'elle a avalé pendant son sommeil. Tentative infructueuse antérieure, à l'aide du panier de Graefe. Depuis trois semaines la malade ne peut avaler que des liquides. Douleurs vives. Examen œsophagoscopique le 20 juin 1907. Le dentier est ramené vers l'orifice, mais retombe dans l'œsophage. Plaie contuse à la partie moyenne de l'œsophage, résultat des manœuvres antérieures. Une nouvelle intervention est remise au lendemain. Nouvelle œsophagoscopie. Enlèvement à la pince. Guérison complète.

Volumineux dentier extrait de l'œsophage par œsophagoscopie. — Malade, âgé de 40 ans, qui avale son dentier la nuit. Le médecin appelé essaie l'extraction avec le doigt et une pince sans résultat. L'examen radioscopique montre une tache sombre correspondant au point douloureux indiqué par le malade. Enlèvement sous œsophagoscopie après désenclavement difficile et rotation. Suites opératoires normales.

Dentier extrait de l'œsophage. — Homme, 32 ans, avale son dentier la nuit, à 11 heures ; réveillé par vives douleurs et conduit à l'hôpital Lariboisière où il est admis d'urgence. Le Dr Guisez enlève sous œsophagoscopie le dentier enclavé après lui avoir fait décrire un tour complet. Le malade est présenté à la Société de Chirurgie, le 6 mai 1908.

Cas 100. — Dentier, 2 dents ; homme, 44 ans ; séjour, 3 jours. Tiers supérieur de l'œsophage. Tentative antérieure avec pinces. Anesthésie générale. Extraction à la suite du tube, difficile à cause de l'enclavement des crochets dans la paroi œsophagienne.

Cas 101. — Dentier, 4 dents, 2 crochets ; homme de 32 ans ; séjour, 3 jours ; tiers moyen ; plaie au niveau des crochets enclavés. Anesthésie locale. Extraction après incision, les crochets s'arrêtant au cartilage cricoïde.

Cas 102. — Dentier, 3 dents, 2 crochets ; homme, 28 ans ; séjour, 2 jours au tiers moyen. Plaie œsophagienne, anesthésie locale, extraction facile avec tube ovalaire de l'auteur.

Cas 103. — Dentier, 2 dents ; femme, 32 ans ; séjour, 2 heures au tiers supérieur. Anesthésie locale. Extraction facile avec tube dilatateur.

Cas 107. — Femme de 37 ans ; dentier de 6 centimètres de largeur. Depuis 5 jours au tiers supérieur de l'œsophage. Pas de tentative d'extraction. Anesthésie cocaïne. Œsophagoscopie. Morcellement. Extraction d'un des fragments ; évacuation de l'autre.

Cas 108. — Homme, dentier de 2 dents avec crochet plat, arrêté depuis 6 jours au tiers supérieur. Cocaïne. Œsophagoscopie. Extraction à la suite du tube ovalaire à grand diamètre.

Cas 109. — Homme de 30 ans, dentier 3 dents, 4 crochets, arrêté depuis six jours au tiers supérieur. Anesthésie locale. Œsophagoscopie. Extraction à l'aide du tube ovalaire.

Cas 110. — Homme de 26 ans. Dentier volumineux. Œsophagoscopie. Enlèvement à l'aide du tube ovalaire après fragmentation.

Cas 111. — Homme de 27 ans ; dentier de 3 dents, 2 crochets ; séjour, 5 jours, au tiers supérieur. Ulcération. Anesthésie générale. Extraction sous œsophagoscopie après désenclavement et version.

Cas 112. — Femme de 32 ans ; dentier, une dent, 2 crochets, depuis 2 jours au tiers supérieur. Anesthésie générale. Extraction sous œsophagoscopie après fragmentation. Un fragment extrait, l'autre évacué.

Cas 113. — Homme de 35 ans ; dentier de 2 dents, 1 crochet, depuis 24 heures au tiers moyen. Anesthésie locale. Œsophagoscopie. Extraction après désenclavement et fragmentation au morceleur.

Cas 114. — Femme de 32 ans ; dentier de une dent ; séjour, un jour. Anesthésie locale. Enlèvement avec tube ovalaire de l'auteur.

Cas 115. — Femme de 25 ans ; dentier de 3 dents, arrêt deux jours au tiers inférieur ; plaie de la muqueuse. Extraction grâce au tube ovalaire après version.

Cas 116. — Homme de 35 ans ; dentier avec une dent, un jour, au tiers inférieur. Extraction grâce au tube ovalaire après version.

Cas 117. — Homme, 32 ans ; dentier avec 3 dents, 2 jours au tiers moyen. Extraction œsophagoscopique avec tube-spatule et pince de Guisez.

Cas 118. — Homme, 39 ans ; dentier de 8 dents, 2 crochets, avalé au cours d'une crise d'épilepsie. Séjour, 6 heures dans l'hypopharynx. Anesthésie locale. Enlèvement avec tube-spatule après fragmentation.

Cas 119. — Femme de 56 ans. Dentier séjournait depuis deux jours au tiers moyen. Extraction facile.

Cas 120. — Femme de 40 ans, dentier de deux dents avec crochets en vulcanite. Séjour, 9 heures au tiers supérieur. Extraction avec tube ovalaire après version.

Cas 121. — Homme de 35 ans ; dentier depuis un jour au tiers moyen. Plaie de la muqueuse. Cocaïne. Extraction avec emploi du tube ovalaire après version.

Cas de la pratique personnelle de M. Guisez.

Pièces dentaires enlevées de l'œsophage.

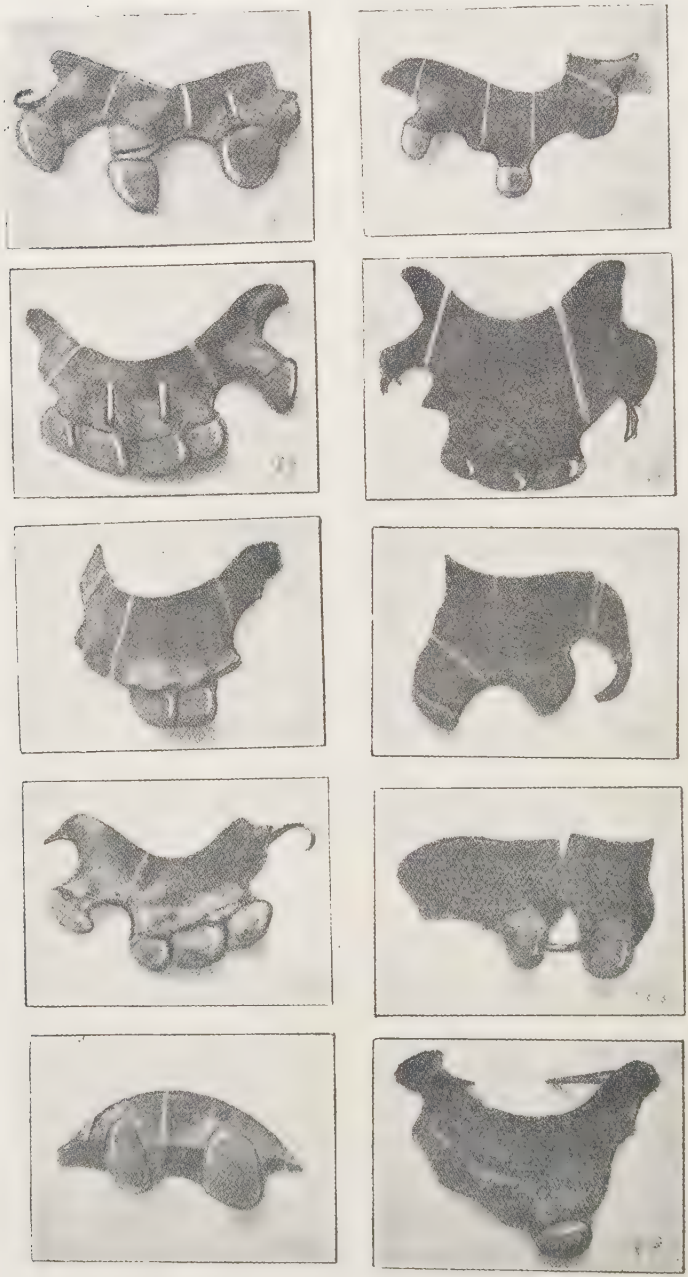

Remarquer que la plupart de ces pièces sont en mauvais état.

Cas de la pratique personnelle de M. Guisez.

Pièces dentaires enlevées de l'œsophage.

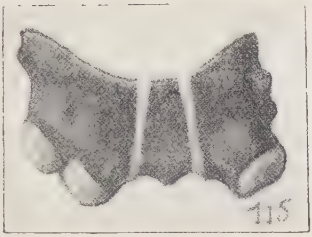





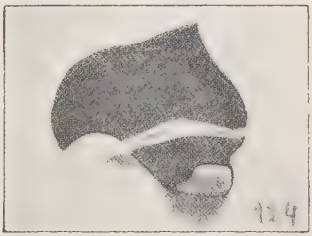

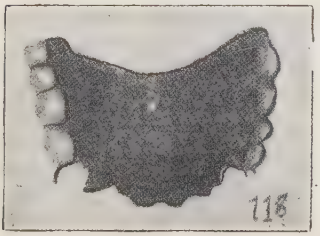



Remarquer que la plupart de ces pièces sont en mauvais état.

Cas 122. — Femme de 28 ans ; dentier de une dent, depuis 10 heures au tiers supérieur. Cocaïne. Extraction avec tube ovalaire après version.

Cas 125. — Femme, 50 ans ; dentier avalé au cours d'une crise d'épilepsie, depuis six heures dans l'hypopharynx. Anesthésie générale. Extraction après version.

Cas 126. — Homme, 45 ans ; dentier de 3 dents, 2 crochets, avalé au cours d'un repas, la veille de l'intervention. Anesthésie générale. Enclavement au tiers moyen. Extraction après version à la suite du tube.

Cas 127. — Homme 40 ans ; dentier, 4 dents, 2 crochets. Séjour, 10 heures au tiers moyen. Extraction sous cocaïne, difficile à cause du volume et des crochets, réussie, grâce au tube ovalaire.

Cas 128. — Femme 48 ans, ; dentier au tiers inférieur depuis 6 heures. Extraction à la suite du tube.

Cas 129. — Homme de 29 ans ; dentier arrêté au tiers moyen depuis un jour. Extraction.

Cas 129 *bis*. — Homme, 41 ans ; dentier de 2 dents, un crochet, depuis 4 heures au tiers supérieur. Cocaïne. Extraction.

Dentier avalé. — Œsophagoscopie. — Enlèvement. — Guérison. — Une femme de 55 ans, s'aperçoit à la fin d'un repas qu'elle n'a plus son dentier. Peu après, douleurs dans la gorge et gêne de déglutition de la salive. Examen laryngoscopique montre congestion de la région aryténoïdienne. Le dentier n'est pas visible. La radioscopie permet de localiser la pièce. Anesthésie générale. Œsophagoscopie. Extraction facile à la pince. Guérison sans incidents.

Patterson, Londres, 1912.

Dentier séjournant deux ans et demi dans l'œsophage. — Enlèvement sous œsophagoscopie. — *Saint-Clair Thomson, Londres*, 1913. — En Mai 1908, un homme de 32 ans s'endormit en gardant son dentier fêlé au milieu de la plaque palatine, se réveille brusquement : dyspnée, douleur; mange tartine de pain et beurre pour faire descendre le dentier, puis prend une purge.

Malgré cela les douleurs persistent : rire et éternuement douloureux, étouffements, déglutition difficile ; reste 8 mois dans cet état, avait consulté en juillet 1908 un médecin qui dit après avoir pratiqué une radiographie négative, que ces malaises passeraient.

En Juillet 1909, les malaises augmentant, consulte un spécialiste ; une œsophagoscopie ne donna aucun résultat.

En Août consulte dans un grand hôpital de Londres ; on fait une bronchoscopie sans rien trouver ; une sonde est descendue dans l'estomac, on renvoya le malade chez lui.

Désespéré, il alla dans un autre hôpital, on diagnostiqua dysphagie fonctionnelle et le médecin chef du service fit une leçon

sur son cas. Le malade essaya un traitement électrique sans résultat, se nourrit de liquides et se passant chaque jour des bougies œsophagiennes. En Juin 1910 il est adressé au Dr Moore, à Swindson, qui le confie à l'auteur.

Une radiographie ne montre pas le corps étranger, seul un agrandissement montre quelque chose de flou à la hauteur de la cinquième vertèbre dorsale.

Œsophagoscopie sous anesthésie générale ; dentier aperçu et saisi ; enlèvement en bloc du tube, de la pince et de la pièce.

Guérison complète après persistance de troubles et douleurs s'atténuant progressivement, cinq mois après.

Dentier conservé dix-huit ans dans l'œsophage. — Œsophagoscopie. — *Braden Kyle.* — Plaque dentaire dans l'œsophage depuis dix-huit ans ; un médecin appelé au moment de l'accident se basant sur résultat d'une exploration aux bougies et à la sonde avait déclaré que le dentier ne pouvait être dans l'œsophage.



Une radio (180) ; localisa le corps étranger que Kyle trouva à l'œsophagoscope à 18 centimètres des arcades dentaires supérieures, le bord supérieur du dentier était couvert de tissu fibreux. En quatre séances, dégagement de la plaque, suites opération sans incident notable, déglutition difficile pendant trois mois.

(*Congrès Intern. Médecine, Londres,* 1915).

Appareil dentaire arrêté dans l'œsophage, pendant dix ans. — Un homme de 35 ans va consulter l'auteur pour une pharyngite, mais en même temps il raconte qu'il a avalé, il y a dix ans, un appareil dentaire qui est encore dans son œsophage.

Une radiographie du malade montra qu'il avait bien un appareil arrêté au niveau de la dixième vertèbre dorsale dans le point correspondant à l'hiatus diaphragmatique. Le malade ne prenait que des liquides. Il ne voulait pas, d'ailleurs, d'exploration à l'œsophagoscope.

L'auteur ne put insister et laissa le malade avec son appareil probablement logé dans une gangue de tissus fibreux et immobile dans une position où il serait difficile à extraire. Il n'y a pas de suite à l'observation.

A. Tapia, « *Revista Espanola de Laryngol* », Août 1910.

Corps étranger dans l'œsophage. Erreur de diagnostic. — Il s'agit d'un malade qui avait avalé sans qu'il s'en rendît compte, une pièce dentaire de petites dimensions et qui, un matin, au réveil, s'était aperçu qu'il lui était impossible d'avaler. Le diagnostic de carcinome de l'œsophage avait été posé, mais l'examen radiographique révéla la cause de l'obstruction. Extraction facile et guérison sans complication.

Dentier avalé. Œsophagoscopie. — Guérison. — Etudiant, 23 ans, de Zurich, avale son dentier en buvant de la bière ; conduit à l'hôpital une heure après ; crache du sang, suffoque ; œsophagoscopie après radioscopie est d'abord infructueuse, le tube passant devant la pièce ; on enlève le dentier à la pince sans produire de lésions ; guérison.

(*Roos*).

Dentier enlevé sous œsophagoscopie. — *Dr Piquel, Lille* (résumée). — Femme de 45 ans, avale son dentier au cours d'un repas, suffocation ; efforts de vomissements ; dysphagie ; douleur rétrosternale ; dyspnée. Médecin appelé conseille extraction ; on ne fait pas d'examen radioscopique.

Œsophagoscopie après attouchements (cocaïne au 1/10e), décubitus dorsal ; dentier à 22 centimètres des arcades dentaires, saisi à la pince et enlevé ; suites normales ; alimentation lactée pendant 5 jours ; sensation douloureuse persiste pendant quelques jours.

Dentier enlevé sous œsophagoscopie. — *Dr Piquel, Lille* (résumée). — Femme de 49 ans ayant avalé son dentier au cours d'un repas ; dyspnée ; douleur ; dysphagie complète ; œsophagoscopie après radiographie ; dentier sans crochet, 5 dents, 3 cm. 8 sur 3 cm.

Dentier enlevé sous œsophagoscopie. — *Dr Rebattu.* — Femme de 59 ans ; dentier région haute ; enlèvement sous œsophagoscopie. Guérison.

Lyon-Médical, 1-11-25.

Dentier enlevé sous œsophagoscopie. *Dr Labouré*, 1911. Homme, 56 ans, avale pendant son sommeil une pièce en platine ; malade envoyé au chirurgien pour œsophagotomie. (Le chirurgien pratique œsophagoscopie) ; tube de 13 millimètres, dentier arrêté à la hauteur de la bronche œsophagienne ; contracture violente ; le corps étranger ne cède qu'après cocaïnisation large ; 15 minutes et manœuvres prudentes ; guérison sans incident.

Dentiers enlevés de l'œsophage sous œsophagoscopie. *Quelques observations de Chevalier-Jackson (rassemblées par Clerf).*

Cas 669. — Dentier se cassant dans la bouche du porteur (48 ans), séjour dans l'œsophage une semaine ; enclavement, présentation défavorable ; œsophagoscopie ; version ; pas d'incidents 4 minutes).



669

887

Cas 887. — Dentier en mauvais état conservé la nuit par le patient (28 ans), dégluti pendant le sommeil, séjour dans l'œsophage 7 jours ; enlèvement facile en deux minutes, sous œsophagoscopie.



937

Cas 937. — Dentier défectueux avalé pendant le sommeil patient, 24 ans), séjour dans l'œsophage, 3 jours ; œsophagoscopie : fragment brisé (voir figure) à la pince pour permettre version et extraction (3 minutes 9 secondes).

Cas 965. — Petit dentier ; patient, 51 ans ; pièce arrêtée au chaton cricoïdien ; enclavement ; œsophagoscopie, version ; enlèvement (4 minutes 15 secondes).

Dentiers dans l'œsophage. — Enlèvement sous œsophagoscopie. — Homme, 19 ans ; pièce de 3 dents ; séjour, 4 jours dans l'œsophage ; enlèvement en 4 minutes ; muqueuse œsophagienne lacérée. Guérison.

Tucker et Clerf (*Cas* 1174, *de Chevalier-Jackson*).

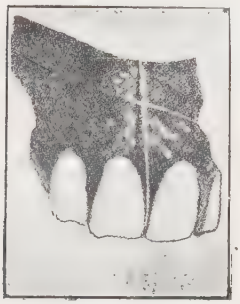

Homme, 21 ans ; dentier depuis 8 jours à la partie inférieure de l'œsophage ; œsophagoscopie ; œsophagite ; enlèvement difficile en 14 minutes.

Tucker et Clerf (*Cas* 1264, *de Chevalier-Jackson*).

Dentier enclavé. — Œsophagoscopie. — Emploi du cautère galvanique. — Dentier en vulcanite fortement enclavé à 24 centimètres de l'arcade dentaire supérieure.

Œsophagoscopie au dilatateur, dilate œsophage au-dessus du dentier, mais pas au niveau de la pièce qui restait fixée. Introduction du cautère à plat le long de la paroi postérieure de l'œsophage. Retournement de la lame. Accrochage du dentier par son bord inférieur. On tire alors vers le haut en faisant passer le courant à petits coups, tandis qu'avec le fond du tube œsophagoscopique on faisait pression sur le bord supérieur du dentier. Section facile. Fumée intense et d'odeur désagréable. Extraction séparée des deux fragments.

Claoué, de Bordeaux, « *Laboratoire* », 1912.

Dentier dans l'œsophage. — Œsophagoscopie. — Homme de 35 ans, avale pendant le sommeil son dentier (deux incisives, deux prémolaires, un crochet ; dimensions d'une pièce de 2 francs). Enlèvement facile sous anesthésie générale ; œsophagoscopie ; extraction en bloc du tube et du dentier, huit heures après l'accident : Alimentation liquide pendant quelques jours ; pas de suite.

Dr Helsmoortel, d'Anvers, « *Monde Médical* ». 15 Mai 1924.

Dentier enlevé sous œsophagoscopie. — Dentier avalé et arrêté à la hauteur des 3 premières vertèbres dorsales. Pendant la tentative d'extraction par un élève, la pince s'agrippe de telle façon à la partie inférieure du corps étranger, lui-même en-

clavé, qu'on ne peut retirer ni l'un ni l'autre et que, de plus, on ne peut enlever l'œsophagoscope. On sectionne alors sur le malade couché le ressort de la pince, démonte celle-ci et peut alors extraire le tube. Se servant ensuite d'un tube plus gros, on l'introduit en engageant dedans la pince, sectionnée comme on vient de le dire. Se servant alors d'une pince plus forte, on fait une prise correcte, c'est-à-dire au niveau du pôle supérieur du dentier, et arrive à désenclaver et à extraire ce dernier.

C. Von Ticken. (*Teitscher. F. Halo, f. W., f.* 11, *p.* 163, 1923).

Dentier avalé. — Œsophagoscopie. — *Cas cité par Roos.* — Femme de 31 ans, consulte le 21 Avril 1914 pour corps étranger de l'œsophage, a avalé son dentier en mangeant. Une œsophagoscopie (professeur Nager), permet de retirer la pièce.

Dentier dans l'œsophage — Œsophagoscopie. — L'extraction sous œsophagoscopie d'une prothèse dont le crochet s'était accroché dans la paroi, fut difficile et dura trois quarts d'heure ; malgré cela, la malade supporta bien l'intervention.

Mac Gibbon, « Journal of Laryngology », 8 août 1924.

Deux cas de dentiers enlevés sous œsophagoscopie. — Guérison. — 1° Il s'agit d'une femme de 60 ans, qui appela son médecin pour une douleur du creux épigastrique, sans parler de la perte de son dentier. Repos au lit, potion calmante, amélioration. Huit jours après, récidive persistante. Au bout de trois semaines, la malade s'aperçut que son dentier n'était plus en bouche. Elle le chercha en vain. A la suite d'une radio, on découvrit le dentier dans la partie inférieure de l'œsophage. L'œsophagoscopie, faite en décubitus dorsal montra, à 0,40 de l'arcade dentaire supérieure, un bourrelet œdémateux circulaire de l'œsophage, laissant un orifice d'environ 1 centimètre de diamètre, par lequel on voyait un dentier enclavé dans les parois œsophagiennes enflammées et ulcérées. Avec la pince de Bruning, l'auteur put saisir le corps étranger, mais celui-ci se brisa et il n'en fut ramené qu'une partie ; l'autre ne put franchir le rétrécissement œdémateux sus-jacent. Une deuxième radio montra le restant du dentier dans l'œsophage. Le lendemain, une troisième radio montra le dentier au niveau de la valvule iléo-coecale. Une quatrième radio, le lendemain, le montra dans le rectum. L'élimination se fit quelques heures après.

2° Homme de 30 ans, dont la radio montra le dentier arrêté à mi-hauteur de l'œsophage, au niveau de son isthme. Ici, l'œsophagoscopie et l'extraction furent impossibles en décubitus dorsal, à cause d'une malformation de la colonne vertébrale, tandis qu'elles réussirent dans la position assise.

M. Heyninx, Société Bruxelloise d'Oto-Rhino-Laryngologie. (Séance du 27 Janvier 1922).

Dentiers enlevés sous œsophagoscopie (*Chevalier-Jackson*).

Cas 1074. — Pièce avec 3 crochets dégluti pendant crise d'épilepsie (patient, 24 ans) ; œsophagoscopie : extraction difficile, les crochets étant fortement enclavés.

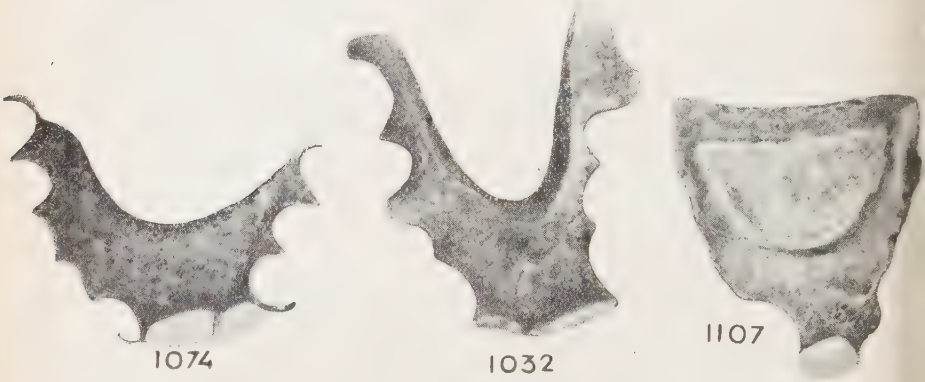

Cas 1032. — Patient, 34 ans, crise d'épilepsie ; pièce enlevée facilement après version sous œsophagoscopie (2 minutes).

Cas 1107. — Patient, 42 ans ; pièce avalée au cours d'un repas ; œsophagoscopie ; version ; enlèvement en 3 minutes.

Dentier dans l'œsophage. Œsophagoscopie (*Dr Ranjard*, 1924). — Mlle N... avale son dentier (2 dents, 2 crochets) pendant son sommeil.

Se présente au Dr Ranjard le lendemain, se plaignant de douleurs rétro-sternales.

Une radioscopie et une radiographie confirment la présence du dentier.

Œsophagoscopie. Tamponnement à la cocaïne. Le spasme cède en 10 minutes. Enlèvement facile du dentier sans accident, malgré la présence des deux crochets. Pas d'érosion de la muqueuse.

Dentier séjournant 53 jours dans l'œsophage. — Tentative d'enlèvement. — Œsophagoscopie (*Prof. Moure*). — Dentier de 3 dents avalé, arrêté dans le pharynx. Médecin appelé ne peut saisir la pièce et ne réussit qu'à la pousser profondément.

Dysphagie durant 15 jours, puis s'atténuant. On pense que le dentier est passé dans l'estomac. Une radio montre le dentier à la partie supérieure de l'œsophage, juste sous le cricoïde. Œsophagoscopie 52 jours après l'accident. La pièce est rencontrée à 16 centimètres des arcades dentaires. Impossible de la retirer : enclavement par des bourgeons muqueux saignant au moindre contact. Une deuxième œsophagoscopie permet de désenclaver le dentier de la partie antérieure de l'œsophage. Enlèvement. Pas de suites.

Dentier avalé par peur. — Incendie à Brest. M. Honcus, pompier, réveillé en sursaut, avale son dentier : obturation complète de l'œsophage, opération ; suites fatales.

« *Odontologie* », 1915, page 47.

Pièce dentaire déglutie pendant le sommeil (Œsophage). Extraction. Guérison. — Femme de 10 ans, ayant gardé son dentier pour dormir, déglutition accidentelle pendant le sommeil; au réveil, vives douleurs œsophagiènnes ; violents efforts de vomissements sans résultat : douleurs s'exacerbant ; le médecin appelé, retire à la sonde sans difficulté un dentier volumineux. Pas de suites.

Dolan, « *The Lancet* », 3 septembre 1869.

Dentier avalé. Rejet avec matières vomies. — Plaque de deux dents avalée. On fait manger trois volumineuses tranches de pain, puis quatre cuillerées d'une bouillie épaisse de farine et d'eau ; émétique ; dents vomies.

(Procédé parfois employé par la police pour faire rejeter les pièces fausses).

Extraction d'un volumineux corps étranger (Dentier en or), situé à l'entrée de l'œsophage. (*Professeur Moure.*) — Mlle J... L..., 29 ans.

Cette malade se présente le 2 mai 1914, au cabinet du Dr Magne (de Bayonne) pour gêne à la déglutition, dont elle dit ne pas savoir la cause.

A l'examen, rien de particulier dans la cavité buccale, rien au pharynx. L'aryténoïde gauche est fortement augmenté de volume. La palpation avec un porte-tampon cocaïné montre qu'il n'y a pas d'œdème inflammatoire ni douleur. On prescrit un traitement anodin d'attente.

La malade revient régulièrement voir le docteur Magne, deux fois par semaine. A l'occasion d'une de ces visites et à un nouvel examen, en faisant ouvrir la bouche œsophagienne, on aperçoit sur la face antérieure de l'œsophage une ulcération à bords retournés en dedans dont le fond paraît être constitué par le cartilage aryténoïdien complètement dénudé. Aussi, à ce moment, on porte le diagnostic de laryngite bacillaire primitive. De mai à juin, on fait plusieurs explorations œsophagoscopiques qui permettent de voir autour de l'ulcération un fond blanc nacré qui semble constitué par le cartilage dénudé ; celui-ci a une apparence saine alors qu'on croyait le voir ramolli, jaunâtre. On élimine le premier diagnostic pour songer à une manifestation d'hérédo-syphilis.

Le 2 août 1914, la malade vue en consultation par le professeur Moure, celui-ci opine dans le même sens. A ce moment, la guerre est déclarée et le docteur Magne ne voit que rarement sa malade, assez, cependant, pour voir son nouveau diagnostic déjoué ; puis il la perd complètement de vue.

Ce fut seulement le 26 avril 1916 que la jeune fille gênée pour

respirer et ne pouvant plus avaler, vint voir le Professeur Moure, à Bordeaux.

A l'examen du larynx, on constate l'existence d'une énorme tuméfaction rouge, d'aspect œdémateux, mollasse, rénitente, paraissant naître de la région aryténoïdienne gauche. Cette masse polypoïde et non fongueuse remplit tout l'intérieur du larynx qui est comblé en grande partie.

L'entrée de l'œsophage est également rouge, très tuméfiée et l'on aperçoit même une sorte de pertuis duquel s'écoule du pus crémeux La voix est voilée et la malade n'avale qu'à peine quelques liquides.

En présence de ces lésions qui n'ont fait que s'aggraver, malgré le traitement spécifique antérieurement appliqué, on décide de faire un examen radioscopique du larynx et de la trachée pour se rendre compte de l'état des cartilages et de la bouche œsophagienne.

Dès que le Professeur Moure eut formulé cette décision, la malade avoua ingénument que *deux ans et demi auparavant*, quelques jours avant d'aller voir le Docteur Magne pour la première fois, un matin en se réveillant elle n'avait plus trouvé dans sa bouche un dentier en or qu'elle avait l'habitude de porter. L'absence de cet appareil ne l'avait d'ailleurs pas inquiétée.

Immédiatement, les lésions constatées s'éclairent d'un jour nouveau et l'on ne doute pas un seul instant que ces accidents bizarres soient dus à la présence d'un corps étranger. La radioscopie confirma cette opinion et l'on put voir sur l'écran et sur des épreuves radiographiques le dentier en question, arrêté à l'entrée de l'œsophage, un peu à gauche.

On décide l'opération pour le lundi 1er mai 1916.

Intervention. — Professeur Moure). — Après avoir anesthésié la région antérieure du cou afin de placer une canule dans la trachée pour assurer la respiration qui se faisait mal, on pratique l'anesthésie (novocaïne-adrénaline) de la région correspondant à la portion supérieure de l'œsophage (côté gauche). Ceci fait, on pratique l'ouverture des voies aériennes en réclinant le corps thyroïde pour mettre à nu le premier anneau de la trachée, puis on fait une incision verticale de haut en bas au-dessus du larynx. Chemin faisant, on trouve un lobe gauche du corps thyroïde très volumineux, débordant la trachée et pénétrant même sur la paroi latérale de ce canal. On tombe alors sur une poche saillante, anormale, petit diverticule laryngien qui se gonfle sous les mouvements de déglutition. Il n'est pas douteux que c'est la paroi œsophagienne dilatée et débordant le larynx de 2 à 3 centimètres. Une incision est faite sur ce diverticule, l'apparition d'un peu de salive indique bien que l'on est dans le canal alimentaire. Cette incision étant agrandie, on passe le doigt afin de reconnaître la position du corps étranger. Le doigt qui est armé de gant, n'a pas la sensation nette de toucher un corps métallique, mais cependant, la sonde cannelée sent la

résistance du métal. On introduit alors l'index nu et l'on a la satisfaction de constater que le râtelier se trouve placé en avant de la colonne vertébrale, sur la paroi antérieure de l'œsophage, comme enclavé dans les tissus au milieu desquels il est placé.

Après avoir essayé à différentes reprises avec la sonde cannelée recourbée de le soulever légèrement, on constate qu'il est tellement enfoncé dans les tissus que l'on est obligé de recourir au décolleur du conduit avec lequel on ne peut faire de délabrement. On peut alors introduire entre le corps étranger et la muqueuse, une pince de Kocher dont les mors permettent de le saisir, mais il vient buter contre la paroi œsophagienne et l'on est obligé d'agrandir l'ouverture pour permettre au dentier de franchir l'orifice. Après quelques manœuvres faites avec précaution, on a la satisfaction de l'amener au dehors sans effusion sanguine, par conséquent sans éraillure.

Ceci fait, on passe une sonde œsophagienne par le nez afin de pouvoir par la suite assurer l'alimentation de la malade et l'on suture les lèvres de l'incision œsophagienne à l'aide de catgut passé en surjet. Puis on fait un second plan musculo-aponévrotique, non sans avoir laissé un drain destiné à recevoir la salive et le pus qui pourrait ressortir par la plaie opératoire inférieure. Les plans profonds sont ensuite suturés au catgut et la surface avec des crins. La canule trachéale est laissée en place.

Suites opératoires. — Deux jours après le pansement est souillé de pus et dégage une odeur fétide, aussi, au deuxième pansement, on enlève le drain, on désunit la plaie et l'on bourre de gaze iodoformée.

Le huitième jour, la mauvaise odeur a disparu et la plaie prend une teinte rosée.

Le 24 mai. — On enlève la canule, mais on est obligé de la remettre, la malade ne respirant pas bien.

Le 26 mai. — La malade respire mieux, mais on ne peut se passer de la canule. A l'examen laryngoscopique on constate que le gonflement de l'entrée du larynx et de l'œsophage a beaucoup diminué. La muqueuse est moins rouge à ce niveau, mais il persiste néanmoins une infiltration du côté gauche. Il subsiste encore une fistule œsophagienne qui semble se fermer rapidement.

Juin 1916. — Peu de jours après ce qui précède, la fistule œsophagienne est fermée, l'infiltration laryngienne persiste dans le même état ; toutefois la malade décanulée ne peut respirer d'une façon suffisante et l'on est obligé de la retuber. Elle quitte la Maison de Santé avec sa canule, mais la plaie œsophagienne est guérie et la nutrition s'effectue de façon normale.

La malade reste ainsi plusieurs mois. Elle vient nous revoir dans les premiers jours de septembre 1916. On constate que, malheureusement, l'orifice glottique au lieu de se dilater s'est rétréci davantage au point de devenir imperméable. Dans ces conditions, nous ne pouvons plus compter sur le rétablissement de la respi-

ration par les voies naturelles et nous proposons à la malade de lui faire une laryngostomie, afin de supprimer les tissus cicatriciels ou infiltrés qui obstruent son conduit trachéal, opération qui est acceptée et effectuée le 5 octobre suivant.

5 octobre 1916. — *Laryngo-trachéostomie* (Prof. Moure). — Anesthésie locale à la novocaïne-adrénaline (Dr Canuyt). Le thyroïde très peu saillant et très petit se trouve profondément situé au-dessous d'une couche de tissus adipeux épaisse. On tombe sur la partie supérieure du corps thyroïde (pyramide de Lalouette) saillante à la partie supérieure du corps thyroïde plus que de coutume. La charpente du larynx étant ainsi mise à nu, on incise la membrane cricothyroïdienne afin d'anesthésier la muqueuse laryngo-trachéale à l'aide d'une lanière de gaze imprégnée de cocaïne au 10e introduite dans cet orifice. On sectionne ensuite le cartilage thyroïde à la cisaille et l'on écarte les valves qui sont très minces, du reste, car le cartilage thyroïde est de très petit calibre (enfant de 10 à 12 ans). Les voies aériennes étant ainsi ouvertes, on s'aperçoit qu'elles sont sténosées du haut en bas, aussi bien au niveau de l'anneau cricoïdien que du cartilage thyroïde. On commence par enlever des bourgeons charnus se trouvant dans le conduit trachéal autour de l'orifice canulaire, puis on résèque les bandes ventriculaires tuméfiées et l'on enlève au-dessus une certaine quantité de tissu infiltré cicatriciel surtout au niveau de la base de l'épiglotte. On crée ainsi un orifice supérieur assez large admettant facilement l'introduction de l'extrémité de l'index. On enlève également du tissu cicatriciel dans la région cricoïdienne sur les côtés et en arrière. Après avoir passé le thermo-cautère sur toutes ces surfaces cruentées, on s'aperçoit que les lames thyroïdiennes se laissent écarter plus facilement. Les replis ary-épiglottiques sont très infiltrés, particulièrement à gauche ; on resèque ce dernier presque en totalité, ne laissant de tissu infiltré qu'au niveau de la bouche de l'œsophage. Du côté droit on fait au thermo-cautère des pointes de feu profondes pour essayer de résoudre l'infiltration par ce procédé. Le canal laryngo-trachéal ayant son maximum d'ouverture, car il est très petit anatomiquement, on place la canule de Lombard et un cigare n° 40 qui est peut-être trop cylindrique pour bien s'adapter à l'orifice supérieur. Au prochain pansement, on laissera les fils plus hauts et le cigare conique.

Le 5 janvier 1917. — *Retouche de laryngostomie* (Prof. Moure). — On incise en avant et en haut de façon à bien découvrir la partie supérieure du larynx (base de l'épiglotte). Ceci fait, on enlève le repli ary-épiglottique gauche encore tuméfié et saillant et ce qui reste du repli droit ; on enlève également tous les tissus sous-épiglottiques en avant de façon à faire une large ouverture pouvant admettre l'extrémité du pouce. On enlève encore des tissus cicatriciels sur la paroi postérieure au niveau des aryténoïdes. On dé-

barrasse la plaie (région canulaire) des bourgeons qui existent à ce niveau, puis on promène le thermo-cautère sur les surfaces cruentées et l'on fait le pansement.

Le 1er mars. — Mise en place d'un tube nº 40. La malade supporte bien le tube.

On change le tube tous les quinze jours. Etat général excellent.

S'absente du 25 juillet au 17 août. La malade a à ce moment un tube nº 47.

Le 26 octobre. — *Détubage* de la malade qui s'en va chez elle pour trois mois.

La malade revient le 22 mai 1918.

Le 23 mai 1918. — *Retouche de laryngostomie* (Prof. Moure). — Le larynx est fermé à la partie supérieure et sur les côtés par suite d'une saillie des parois latérales ; on resèque une partie de thyroïde et on abrase également vers la région profonde et latérale, surtout à gauche. On enlève aussi de la peau se retournant dans l'intérieur de la cavité que l'on agrandit au maximum de manière à essayer d'avoir un conduit laryngo-trachéal le plus large possible.

Dentier dans le pharynx. — Abcès rétro-pharyngien. — Mort par accidents pulmonaires. — Femme de 32 ans ayant avalé, étant en état d'ivresse, son dentier.

Le lendemain de l'accident, la malade est conduite à l'hôpital : douleurs, dysphagie. Le toucher pharyngien et la palpation du cou ne donnent pas d'indications.

Radiographie négative. La malade est mise en observation. Quelques jours après, gonflement du cou, la malade tousse. Crachats légèrement rouillés. Température 38º.

L'état général s'altère, la déglutition devient difficile. Diagnostic suppuration rétro-pharyngienne. Incision. Pus fétide.

L'exploration de la poche permet de découvrir le dentier. Enlèvement à la pince.

La température baisse, les phénomènes pulmonaires s'accentuent. Pneumonie. Issue fatale.

(*Dr Morestin. Bull. Société Anatomique*).

Statistique de Corps étrangers de l'œsophage

MM. le professeur E.-J. Moure et le docteur A. Got donnent dans la *Revue de Laryngologie, d'Otologie et de Rhinologie* (1), une statistique de 70 observations de cas de chutes de corps étrangers dans l'œsophage.

Parmi les soixante-dix cas rapportés, on remarque que les pièces prothétiques dentaires occupent une large place (13 cas de dentiers sur 70 cas).

(1) *La Revue de Laryngologie*, 19 Avril 1922.

Siège du C. E.	*Age, Sexe*		*Nature du C. E.*	*Durée de l'inclusion*	*Radio*	*Nature de l'intervention*	*Résultat*
Œsoph. à 18 c/m des arcades.	37	F.	Dentier			Extraction en deux morceaux	
Intestin.	32	F.	Dentier		Tasse iliaquegauche	Expectative.	Expulsé par les voies naturelles.
Œsophage.	48	F.	Dentier	8 jours		Ablation sous œsophagoscopie.	Guérison.
Œsophage, entrée.	46	F.	Dentier			Extraction au doigt.	Guérison.
Œsoph. à 18 c/m des arcades.	31	F.	Dentier	1 jour		Ablation sous œsophagoscopie.	Guérison.
Œsoph. à 28 c/m des arcades.	28	F.	Dentier			Propulsion dans l'estomac sous œsophagoscopie.	Expulsion par les voies naturelles.
Œsophage.	54	F.	Dentier	4 jours		Ablation sous œsophagoscopie.	Guérison.
Œsophage.			Dentier			Ablation sous œsophagoscopie.	Guérison.
Œsoph. (entrée incl. de la paroi tr. œsophag.	30	F.	Dentier	2 ans		Extraction par œsophagotomie externe après échec des manœuvres par voies naturelles, faites d'ailleurs sans insistance, étant donné l'ancienneté du cas.	Sténose de la trachée malade, encore trachéo-laryngostomisée, mais sans trouble dysphagique.
Œsophage.		F.	Dentier	1 mois		Extraction sous œsophagoscopie.	Guérison.
Trachée, région sous-glottique.	35	H.	Dentier	4 mois		Extraction sous laryngoscopie directe.	Guérison.
Trachée.	40	H.	Dentier (2 dents)	Plusieurs semaines		Extraction trachéoscopie inférieure.	Guérison.
Bronche droite.	40	H.	Dentier	1 jour		Extraction par orifice de trachéotomie, après échec partiel de la bronchoscopie supérieure, le C. E. remonté ne franchit pas le larynx.	Guérison.

PIÈCES DENTAIRES DÉGLUTIES

Collection du Dr Roos, de Bâle.



Remarquer que toutes les pièces étaient en mauvais état et que leurs moyens de rétention étaient insuffisants.

CHAPITRE VI

CORPS ÉTRANGERS IMAGINAIRES

Nous avons vu combien sont relativement fréquents les cas de déglutition d'appareils dentaires conservés la nuit par leurs porteurs au cours du sommeil.

De même qu'on rencontre très souvent des sujets ayant avalé leur dentier sans s'en apercevoir, sans présenter de phénomènes permettant de faire le diagnostic, de même on rencontre parfois des individus qui croient avoir avalé leur appareil alors qu'il n'en est rien. Nous rapporterons à ce sujet les observations suivantes :

Une femme voulait à tout prix être opérée pour qu'on lui enlève un dentier avalé pendant le sommeil. Elle indiquait le siège de la douleur, sentait jour et nuit le corps étranger dans son cou.

On chercha dans la chambre et on trouva le dentier derrière le lit (*Guisez*).

M. Guisez a eu à de nombreuses reprises, affaire à des malades qui le suppliaient d'enlever « leur os », « leur épingle », « leur dentier ».

Ces corps étrangers imaginaires peuvent en imposer, même si l'exploration œsophagique et radiographique sont négatives.

Rapportons encore une observations empruntée à M. Guisez :

« Nous fûmes appelés auprès d'une malade qui était dans la plus vive angoisse depuis son réveil, elle disait avoir avalé son dentier pendant la nuit. Rien ne manquait : « Douleur », « Dysphagie », « Commémoratifs ».

Le dentier fut retrouvé le soir même..... dans une pantoufle.

Fausse alerte. — Une dame habitant Edgehill à Wimbleton et qui se trouvait dans un restaurant londonien, donnait les signes de la plus vive agitation, cherchant partout son dentier, mystérieusement disparu, ou craignant de l'avoir avalé. Une ambulance mandée d'urgence transporta la malade à l'Hôpital de Charing-

Cross. Là, le chirurgien fit de son mieux pour retrouver l'objet perdu, mais ses recherches furent vaines.

« Etes-vous certaine d'avoir avalé votre appareil ? » demanda le chirurgien.

La malade répondit qu'ayant été l'après-midi chez son dentiste, elle pensait avoir mis son dentier en bouche. Le chirurgien téléphona alors au dentiste pour savoir si la pièce n'avait pas été oubliée dans son cabinet par mégarde. Le praticien donna une réponse affirmative.

« Tout va bien, dit alors le chirurgien, vous avez oublié votre appareil chez le Dentiste ! »

— J'étais pourtant convaincue de l'avoir mis dans ma bouche et comme je fus prise d'un violent mal dans la poitrine, je ne doutai pas un seul instant d'avoir avalé l'appareil », répondit la patiente, heureuse de s'en tirer ainsi.

« *Dental Surgeon* », 24 mars 1923.

Corps étranger de l'œsophage faussement diagnostiqué par les rayons. — Une femme se plaint d'avoir avalé un os en mangeant de la soupe. L'œsophagoscopie fait voir dans l'œsophage un os long de deux centimètres ; mais l'ablation échoue. On recommence après avoir retiré puis réintroduit le tube ; on ne voit plus rien. La radioscopie faite alors montre à la hauteur de la bifurcation une ombre assez épaisse de la dimension de l'os avalé. Nouvelle œsophagoscopie négative. Il s'agissait donc de la concomittance d'un ganglion calcifié.

(*Suchanek*).

Erreurs de diagnostic. — M. Thibonneau a rapporté un cas d'erreur de diagnostic radiographique :

L'image des cartilages du larynx avait été interprétée comme étant celle d'un dentier, la malade ayant l'obsession d'un corps étranger, éprouvait une gêne de la déglutition.

Société d'Odontologie, 30 décembre 1924.

Une femme, dans un état d'agitation extrême, se précipita à l'Hôpital général de Northampton, déclarant qu'elle venait d'avaler son dentier et qu'elle souffrait terriblement de douleurs internes. Elle avait une température de 38° et on se préparait à la radiographier, mais avant de commencer, on retrouva les dents manquantes dans le manteau que portait cette femme.

« *Dental Surgeon* », 13 août 1921.

Dent artificielle avalée. — Obsession de la présence d'un corps étranger. — *Observation recueillie dans le Service de M. le Professeur Sebileau.* — Mme R. L..., 42 ans, porteuse d'une pièce dentaire du haut, de 12 dents, en mangeant, casse une dent de son appareil et avale cette dent.

A presque aussitôt sensation douloureuse rétro-sternale, con-

sulte son médecin qui fait faire une radiographie sur laquelle on voit (d'après les dires de la femme) que la dent est restée dans l'œsophage ; malade s'alimente mal pendant trois semaines et a crainte d'une complication, surveille ses selles d'une façon irrégulière. La douleur persistant, vient à l'Hôpital Lariboisière le 3 janvier 1926. Un examen radioscopique et radiographique de l'œsophage et de l'estomac ne permet pas de retrouver le corps étranger. La malade est gardée en observation quelques jours ; on la convainc que la dent est évacuée et qu'il n'y a aucun accident à redouter.

Nous demandons à cette femme si elle garde son dentier la nuit ; sur sa réponse affirmative, nous la mettons en garde contre cette pratique, en lui disant qu'un jour ou l'autre, c'est le dentier tout entier qui s'en ira faire un voyage dans son tube digestif ; elle ne paraît pas attacher d'importance à ce conseil, car, dit-elle, « il y a vingt ans que j'ai un dentier, et je dors chaque nuit avec, sans qu'il soit jamais tombé » ; la crainte de déglutir une dent était pour elle plus grande que celle d'avaler l'appareil complet.

CHAPITRE VII

ÉTUDE D'ENSEMBLE

Nous avons rapporté, au cours des précédents chapitres, résumées ou *in extenso*, un peu plus de 250 observations de corps étrangers, tels que dents, dentiers, instruments dentaires, ayant pénétré dans l'organisme accidentellement.

Sur ces 250 cas, 15 concernent des corps étrangers des sinus, plancher de la bouche ou tissus mous. La plus grande partie, 235 observations, se rapportent aux voies aériennes ou digestives.

La répartition des divers corps peut s'établir ainsi :

50 dents et racines.
26 couronnes, dents à pivot, bagues de redressement, obturations, etc...
20 tire-nerfs ou instruments analogues.
25 corps divers (aiguilles, fraises, fragments d'instruments, meules, etc...
Plus de 150 dentiers.

Sur un ensemble de 100 observations de corps étrangers dentaires (dentiers mis à part), rapportées, résumées ou *in extenso*, nous trouvons :

77 cas dans les voies aériennes.
23 — — — digestives.
(Les corps étrangers de petit volume déglutis sont souvent évacués sans incident et ne sont pas signalés).

Les corps étrangers des voies aériennes se répartissent en :

16 cas des voies aériennes supérieures (larynx, trachée).

61 cas des voies aériennes inférieures
- 31 bronches droites.
- 13 bronches gauches.
- 17 bronches (droite ou gauche non spécifié).

Sur un ensemble de 150 cas de dentiers nous trouvons :

39 cas dans les voies aériennes.
110 — — — digestives.

Les cas de dentiers dans les voies aériennes se répartissent en :

25 cas dans les voies supérieures (larynx ou trachée).
14 — — — inférieures (bronches), dont :
7 cas dans les bronches droites.
5 — — bronches gauches.
2 — bronches non spécifiées.

A propos de 30 cas de mort rapportés pour les corps étrangers des voies aériennes, il nous faut signaler que les observations s'étendent sur une période assez longue, bien antérieure à la vulgarisation des méthodes actuelles de traitement par trachéo-bronchoscopie. En effet, ces cas de mort se répartissent ainsi : 9 cas pour aspiration de dents dans les voies aériennes sans qu'aucune tentative de traitement ait été faite, 1 cas dans lequel la thoracotomie a été pratiquée.

Dans les 20 cas de mort à la suite de pénétration de dentiers dans les voies aériennes, la mort a été, ou immédiate par asphyxie, ou tardive par infection. Dans 18 cas, aucune intervention n'a été faite. Dans 2 cas la mort a suivi l'intervention chirurgicale.

Quant aux cas de mort pour corps étrangers des voies digestives (17 cas pour des dentiers), ils ont eu lieu dans les circonstances suivantes :

2 cas de mort sans qu'aucune intervention ait pu être faite.
2 — après œsophagoscopie.
12 — après œsophagotomie, pharyngotomie (ou tentatives au panier de Graefe).
1 — après intervention sur l'intestin.

Depuis l'introduction de la broncho-œsophagoscopie le pronostic est meilleur. Les observations signalées, surtout en cas d'intervention précoce, ont presque toujours eu des suites favorables.

Sur 39 observations se rapportant à des bronchoscopies, nous trouvons 37 guérisons et 2 morts (les corps étrangers, dans ces 2 cas, n'ayant pu être localisés ni retirés).

Sur 70 cas de corps étrangers enlevés sous œsophagoscopie, nous trouvons 68 guérisons et 2 cas dans lesquels l'intervention a été suivie de mort, non du fait même de l'intervention, mais par perforation de l'œsophage, causée vraisemblablement par des crochets de dentiers.

Rappelons que les statistiques de MM. Chevalier-Jackson et Guisez donnent 97 à 98 % de guérisons pour les interventions sous broncho-œsophagoscopie, les échecs étant dus à ce que les patients ont été vus trop tardivement. Les statistiques des cliniques oto-rhino-laryngologiques hospitalières sont certainement plus mauvaises, car les malades sont souvent amenés à l'hôpital lorsque la situation est presque désespérée ou que les patients ont déjà subi ailleurs des interventions multiples et malheureuses.

Les cas de long séjour de corps étrangers dans les voies aériennes et digestives sans que des accidents graves se soient produits et sans que le diagnostic ait été fait, sont particulièrement intéressants. Dans nos observations nous trouvons plusieurs cas de séjour de dents ou dentiers dans les bronches pendant plusieurs années.

Pour les corps étrangers des voies digestives, nous trouvons plusieurs cas de séjour de deux années (Hecht), un cas de séjour de 2 ans 1/2 (Saint-Clair Thompson, Professeur Moure), un cas de séjour de 12 années (Chiari), un cas de séjour de 10 ans (Tapia), et de 18 ans (Braden Kyle).

A notre connaissance, le plus long cas de tolérance d'un corps étranger est le cas d'une pièce de monnaie, rapporté par Chevalier-Jackson, qui séjourna dans l'œsophage pendant 30 ans.

CHAPITRE VIII

ÉTIOLOGIE, SYMPTOMES, DIAGNOSTIC DES CORPS ÉTRANGERS TELS QUE : DENTS, DENTIERS, etc.

Nous avons vu au cours des chapitres précédents combien sont nombreux les cas de pénétration dans l'organisme de corps étrangers venus de la bouche.

La question intéresse au plus haut point les dentistes, comme le faisait remarquer récemment encore M. Guisez dans une communication à la Société d'Odontologie de Paris.

Dans la plupart des cas, les corps étrangers passent dans l'œsophage pour aller de là dans l'estomac et l'intestin et sont évacués sans accident, mais il n'en est pas toujours ainsi. Parfois les corps étrangers sont arrêtés dans le pharynx, l'œsophage (cas fréquent) ou dans l'estomac et l'intestin.

Parfois aussi, au lieu d'être avalés, les corps étrangers sont aspirés et passent dans les voies aériennes (glotte, larynx, trachée, bronches), où leur présence va bien souvent causer de graves incidents.

ÉTIOLOGIE

Les corps étrangers, tels que dents, instruments, dentiers, sont plus souvent signalés dans les voies digestives que dans les voies aériennes : le lieu de localisation dépend de divers facteurs : conditions dans lesquelles se produit l'accident, forme, volume, poids, dimensions du corps étranger.

M. Guisez, dans sa statistique personnelle de « corps

d'origine bucco-dentaire » signalait en 1924 : 41 dans l'œsophage, 7 dans les voies aériennes (2 dans le larynx, 1 dans la trachée, 4 dans les bronches).

Chiari, comme nous l'avons signalé, a, dans une statistique portant sur des dentiers, rapporté sur 261 cas : 22 dans le pharynx, 17 dans le larynx, 7 dans les bronches, les autres étant passés dans l'œsophage.

Nous avons nous-même rapporté dans les précédents chapitres des observations comprenant dents, dentiers, appareils divers, instruments. Les causes des accidents sont multiples : l'aspiration ou la déglutition de dentiers sont rarement imputables au dentiste, tout au moins directement. Ces appareils sont les plus souvent aspirés ou avalés par les porteurs parce que conservés en bouche pour dormir (pièces petites ou en mauvais état surtout). L'accident peut se produire encore en cas de syncope, shock, crise d'épilepsie, ivresse, tentative de suicide, accès de folie, traumatisme. On a vu des cas de dentiers avalés en riant, en baillant, en buvant, en mangeant ; au cours du sommeil anesthésique (si on a oublié de retirer la pièce).

Des accidents qui intéressent de plus près le dentiste, peuvent se produire dans son cabinet et engager sa responsabilité : aspiration ou déglutition de dents ou racines, blocs de tartre, bagues, couronnes, bridges, dents à pivot, appareils de redressement, crampons pour digues, aiguilles, fraises, forets, tire-nerfs, sondes, meules, médicaments, obturations, fragments de daviers, excavateurs, pansements, fragments de plâtre, sang, etc. ; pénétration d'aiguilles ou sondes, dents ou instruments dans le sinus maxillaire, la langue, la joue, etc...

La gravité de ces accidents est assez grande car, outre de nombreuses interventions délicates, nous trouvons dans le relevé des cas dont les observations sont rapportées, cas de mort par suite de déglutition ou d'aspiration de corps étranger du fait d'intervention sur les dents ou d'accidents causés par des pièces prothétiques dentaires.

Corps étrangers des voies aériennes. — Les signes fonctionnels peuvent être plus ou moins marqués selon le volume, la nature du corps étranger et le point d'arrêt. Ces

corps s'arrêtent, soit dans le pharynx, soit à la région sus-glottique, soit à la glotte entre les cordes vocales ou fixés à la muqueuse interaryténoïdienne ; ou bien ils deviennent sous-glottiques, restent fixés dans la trachée, s'arrêtent au niveau de la bifurcation trachéale ou s'engagent dans une bronche.

Les cas de localisation dans la bronche droite ou ses branches sont plus fréquents que ceux de la bronche gauche. Ceci est dû en particulier au plus grand diamètre de la bronche droite, à ce que l'angle de déviation qu'elle fait avec la trachée est faible, à la situation de l'éperon trachéal plutôt à gauche que médian (Guisez), à l'action du muscle trachéal, au plus grand volume d'air inspiré par le poumon droit.

Notre statistique confirme ces données. Dans les cas relevés ici nous trouvons :

38 X. cas de corps étrangers des bronches droites.
18 X. cas de corps étrangers des bronches gauches.

La muqueuse des voies aériennes tolère assez bien les corps étrangers qui ne sont pas trop volumineux, la paroi trachéale également. Cette tolérance est surtout grande pour les corps métalliques non septiques, ~~elle~~ la muqueuse peut s'ulcérer et bourgeonner (bronchite, broncho-pneumonie, abcès, vomiques, etc.), cependant, les cas de corps étrangers latents sont assez fréquents.

Larynx. — Début brutal, accès de suffocation, douleur. La dyspnée peut amener la mort en quelques minutes, volume du corps étranger (cas de dentier) ou spasme. Si on n'intervient pas, le corps étranger peut amener l'asphyxie rapidement ou tomber dans la trachée ou les bronches. Parfois il reste dans le larynx où il est toléré ou provoque des accidents secondaires. Plus rarement, il est rejeté spontanément à la suite d'efforts de toux.

Trachée. — Le début est brusque, suffocation, cornage, douleur. Ces signes peuvent manquer si l'objet a été avalé au cours du sommeil, de l'ivresse, d'une crise d'épilepsie.

Un corps de petit volume ne donne pas de dyspnée. Plus volumineux, il cause une dyspnée vive, paroxystique, soit

spontanée, soit sous l'influence d'une quinte de toux ; une mort rapide par asphyxie peut s'ensuivre. La toux est un phénomène pour ainsi dire constant et, en cas de doute, elle suffit pour mettre sur la voie du diagnostic (Guisez).

L'expectoration est muco-purulente ou sanguinolente, la douleur rétro-sternale est vive, la dysphagie rare.

Abandonnés sans soins, les corps étrangers de la trachée sont tolérés ou provoquent des infections sur place ou à distance. Ils peuvent être rejetés par quinte de toux ou, comme nous l'avons vu, provoquer la mort par asphyxie.

Bronches. — Dyspnée avec diminution ou abolition du murmure vésiculaire dans le lobe correspondant si le corps étranger oblitère partiellement ou totalement une grosse bronche ; toux, expectoration muco-sanglo-purulente souvent fétide. La bronchite est pour ainsi dire de règle (Guisez), mais plus à craindre sont les complications, abcès pulmonaires, accidents gangréneux. Craindre accidents broncho-pulmonaires, amenant plus ou moins rapidement la mort : broncho-pneumonie, médiastinite purulente. Parfois le corps étranger est rejeté dans une vomique. On a vu des cas de tolérance longue, bien étudiés par Hedblom en particulier, sur lesquels nous avons insisté.

DIAGNOSTIC

Larynx. — Les commémoratifs, les accidents de début brusque par suffocation, constituent un bon élément de diagnostic et permettent de ne pas confondre un accident causé par la déglutition d'un corps étranger avec les autres causes de dyspnée laryngée.

L'examen laryngoscopique peut montrer les corps sous-glottiques, souvent c'est seulement une trachéotomie qui, pratiquée d'urgence et faisant cesser les accidents dyspnéiques, prouve l'intégrité de la trachée et des bronches.

L'exploration digitale est à rejeter. La radio pourra aider.

Trachée et bronches. — Les commémoratifs, les accès de suffocation espacés, la toux quinteuse, peuvent mettre sur la voie du diagnostic ; la radioscopie, la radiographie et sur-

tout la trachéo-bronchoscopie préciseront l'existence et le siège du corps étranger (Magdelaine).

On doit se rappeler que les corps étrangers sont souvent latents et que les symptômes observés peuvent faire penser à des causes pulmonaires. La radio même peut ne pas montrer un corps étranger de la trachée et des bronches. Levesque a cependant montré en 1925 que les corps étrangers des bronches donnent un syndrome radiologique de sténose bronchique, déplacement des organes du médiastin permanent ou inspiratoire, diminution de l'amplitude des mouvements du diaphragme du côté sténosé. Modifications de la transparence du poumon intéressé. D'après lui et son maître Texier, l'examen du poumon aux rayons peut permettre d'affirmer la présence, dans une bronche, d'un corps étranger invisible à l'écran.

Nous avons rapporté quelques observations de malades qui, soignés pour tuberculose, étaient porteurs de corps étrangers non diagnostiqués. M. le professeur Canuyt a, après Chevalier-Jackson (*Strasbourg Médical*, 5 janvier 1927), récemment attiré l'attention sur les affections oto-rhino-laryngologiques et la tuberculose et rappelé à ce sujet les observations du professeur Léon Bernard, de M. Guisez, et en particulier une observation de M. le professeur Sergent, où le diagnostic de tuberculose fut porté chez un sujet dont tous les accidents avaient été provoqués par un morceau de dentier.

Le diagnostic est en effet difficile si on n'a pas assisté au début. Il faut penser aux corps étrangers possibles lorsqu'on se trouve en présence d'une infection broncho-pulmonaire tenace (Professeur Canuyt), syndrome bacillaire (fièvre, toux, amaigrissement, hémoptysie, atteinte de l'état général, sans bacilles dans l'expectoration avec des sommets pulmonaires non touchés.

---

(1) *Chevalier-Jackson*. Chronic non spécific infections of the lungs œsophagoscopic and œsophageal phases, sept. 4.1926-24 pages. Jnl Am Med-Association.

ŒSOPHAGE

Les causes de pénétration des corps étrangers dans l'œsophage et les voies digestives, sont les mêmes que celles des corps étrangers des voies aériennes ; les cas signalés sont plus fréquents.

MM. Sebileau et Lemaître étudiant les corps étrangers de l'œsophage, ont classé les cas rencontrés en simples — complexes — compliqués au point de vue des troubles causés chez le malade. Ils classent comme simples les cas de corps étrangers récemment déglutis et n'ayant déterminé aucune réaction muqueuse — comme cas complexes ceux causés par les corps irréguliers anfractueux ou corps mousses ayant déjà déterminé une certaine réaction de la muqueuse œsophagienne — comme cas compliqués, ceux avec réaction intense de la muqueuse, corps enclavés ou ayant fait l'objet de tentatives infructueuses d'extraction.

MM. Bensaude et Rachet ont ajouté à cette classification les cas de corps étrangers imaginaires.

Nous pourrions classer les corps étrangers qui nous occupent, de la même façon, mais nous ne chercherons pas ici à tenter une classification des corps étrangers rencontrés dans nos observations.

Les corps étrangers s'arrêtent d'après les classiques au niveau des segments rétrécis de l'œsophage, orifice supérieur, rétrécissement aortique — hiatus diaphragmatique.

Pour M. Guisez, ils s'arrêtent plutôt à la portion cervicale de l'œsophage ; cet auteur a mis en valeur l'action du spasme.

D'après lui, les dentiers volumineux et irréguliers ou les corps qu'on aura déplacés par des manœuvres d'extraction, siègent plutôt à la partie moyenne, c'est plutôt là que resteront ceux qui sont tolérés de longs mois, voire même de longues années.

Les symptômes immédiats mécaniques ou reflexes peuvent faire complètement défaut (Bégin), et on trouve dans les observations rapportées de nombreux cas où la déglutition des corps étrangers n'a été marquée par aucun phé-

nomène réactionnel ni aucune sensation de la part du malade.

Habituellement, quand le corps s'arrête au niveau du manubrium, les phénomènes peuvent être moins accusés.

La douleur est spontanée ou provoquée par les mouvements de déglutition à vide, mais plus souvent au moment des tentatives de déglutition des solides.

La dysphagie est douloureuse et mécanique.

« Ces accidents se calment, une période de tolérance ou de latence absolue survient. Mais le plus souvent, tôt ou tard, les phénomènes locaux reprennent le premier plan. Le corps étranger manifeste sa présence par des symptômes secondaires caractéristiques » (Guisez).

La douleur augmente, la dysphagie également et on peut voir les plus graves complications.

Les corps étrangers qui passent dans l'estomac et l'intestin sont, en règle générale, évacués sans incident, nous avons vu cependant signaler plusieurs cas où une intervention opératoire a été rendue nécessaire (gastrotomie ou entérotomie).

ÉVOLUTION

Les corps étrangers des voies digestives sont parfois rejetés sous les efforts de vomissements.

Ils peuvent être tolérés longtemps sans accidents ou avec peu de signes réactionnels (nous avons vu des dentiers séjournant plusieurs années dans les voies digestives) ou évacués sans accidents par les voies naturelles, c'est ce qui se produit souvent pour les corps mousses, peu volumineux. Il faut dans bien des cas ne pas compter sur l'évacuation, et si on n'intervient pas, au bout d'un temps plus ou moins long, se produisent : *œsophagite*, *périœsophagite*, *lésions secondaires*, *phlegmons du médiastin ou de la base du cou*. La mort peut survenir par perforation d'un gros vaisseau, de l'œsophage de la trachée, ou l'envahissement de fusées purulentes dans les organes voisins : *plèvres*, *poumons*, *trachée*, *bronches*, dues au progrès du processus, ou au développe-

ment de lésions au cours d'intervention (bronchopneumonie de déglutition).

Les rétrécissements, les cardiospasmes rebelles sont fréquents.

DIAGNOSTIC

Le diagnostic est souvent difficile, les commémoratifs ne sont pas un élément toujours digne de foi (cas de corps étrangers imaginaires), les signes fonctionnels, nous l'avons vu, sont inconstants, au début la palpation du cou ne peut renseigner que dans des cas exceptionnels. L'auscultation n'a guère de valeur. L'examen au miroir laryngoscopique donne rarement des indications.

Le diagnostic repose surtout sur l'examen œsophagoscopique, méthode la meilleure pour le diagnostic et le traitement.

Le diagnostic des corps étrangers de l'estomac et des intestins d'un intérêt immédiat moindre reposera plus sur la *radiographie* et la *surveillance* des phénomènes douloureux ou réactionnels.

Le diagnostic des corps étrangers des parties molles de la bouche, du sinus ou des tissus permaxillaires, reposera sur l'examen clinique et la radiographie, le traitement sera le plus souvent du ressort du chirurgien.

TRAITEMENT

Nous ne dirons que peu de chose du traitement des corps étrangers, c'est là l'affaire du spécialiste. Il est bon, toutefois, de connaître les diverses méthodes employées, nous les avons signalées au cours de nos observations, ce qui importe surtout pour le dentiste, c'est de savoir quelle conduite tenir en présence d'un accident (ce que nous verrons plus loin).

VOIES AÉRIENNES

Les corps étrangers doivent être enlevés et ceci le plus vite possible. En cas de chute de pus ou de sang dans les voies aériennes, empêcher l'asphyxie menaçante, en plaçant le malade en plan incliné et éponger les liquides de l'arrière-bouche : ces liquides peuvent être aspirés par tubage.

Les injections d'huiles médicamenteuses, tête en bas, peuvent aider à la sortie des corps étrangers.

La trachéotomie constitue un traitement d'urgence.

Le traitement de choix des corps étrangers des voies aériennes est l'enlèvement par laryngo-trachéo-bronchoscopie, laryngoscopie classique indirecte, laryngoscopie directe et pour les corps trachéo-bronchiques, la trachéo-bronchoscopie supérieure ou inférieure.

La bronchoscopie supérieure par voie buccale, avec ou sans anesthésie générale, mais toujours avec cocaïne, doit être en général préférée à la bronchoscopie inférieure après trachéotomie ou trachéostomie (Chevalier-Jackson). Certains auteurs (Collet, Segura, Escat), recommandent la voie inférieure pour les corps volumineux, mousses, glissants et mobiles et dans les cas d'intervention tardive, la trachéostomie temporaire (Sebileau-Collet) est précieuse. Les progrès et la certitude de la bronchoscopie sont tels, que dans deux cas seulement sur 291, le corps étranger n'a pu être localisé. M. Guisez sur 75 cas a eu 3 morts et 52 guérisons. Depuis 1914, la proportion de morts a été de 2 % (malades arrivés *in extremis* en pleine septicémie). M. Chevalier-Jackson, sur 182, a eu 3 morts et 5 échecs opératoires, dus à l'inclusion de corps logés dans les petites ramifications bronchiques.

La thoracotomie ou pneumotomie pratiquées avant l'introduction et la vulgarisation de la trachéobronchoscopie doivent être exclues.

VOIES DIGESTIVES

Si les corps étrangers des voies aériennes doivent être enlevés précocement, il en est de même des corps étrangers de l'œsophage.

Avant l'ère de l'endoscopie, les méthodes d'extraction d'après M. Guisez pouvaient se répartir en deux catégories :

— La propulsion simple.

— L'extraction par pinces, paniers, crochets. Les insuccès rencontrés fréquemment dans l'emploi de ces méthodes ont conduit les chirurgiens à choisir les interventions par voie externe : œsophagotomie et gastrotomie surtout. Les statistiques sont peu favorables.

L'œsophagoscopie est actuellement la méthode de choix pour le diagnostic et le traitement des corps étrangers de l'œsophage.

Parfois l'œsophagoscopie ne permet pas d'extraire les corps étrangers, mais elle permet le désenclavement, le morcellement et facilite par suite l'extraction spontanée par les voies naturelles.

La pharyngotomie rétro-thyroïdienne (Quénu et Sebileau), l'œsophagotomie et la gastrotomie (œsophagoscopie rétrograde) sont des interventions d'exception, mais auxquelles il faut parfois avoir recours surtout pour l'enlèvement des dentiers avec crochets et dans les complications. Loin de tout spécialiste, c'est parfois les opérations auxquelles il faudra avoir recours rapidement pour ne pas laisser mourir le malade.

MM. Sargnon et Dunet ont récemment (Société des Sciences Médicales de Lyon, 22 décembre 1926), montré qu'après échec de tous les moyens (œsophagoscopie, gastrotomie, œsophagoscopie rétrograde), la simple gastrotomie dans le cas de corps étranger, tels que les dentiers dans la partie inférieure de l'œsophage, peut faire cesser le spasme œsophagien.

Nous ne décrirons pas l'instrumentation et la technique de la broncho-œsophagoscopie, mentionnons l'appareillage ingénieux imaginé par M. Guisez, le speculum œsophagien de M. Dufourmentel, très utile surtout pour faciliter le désenclavement des dentiers ; Killian, Moore, Brunning, Chevalier-Jackson, ont particulièrement étudié la broncho-œsophagoscopie et perfectionné instrumentation et méthodes.

La broncho-œsophagoscopie a modifié profondément le pronostic des corps étrangers des voies aériennes et digestives ; entre les mains des spécialistes exercés elle donne des résultats surprenants.

La statistique de Chevalier-Jackson donne pour 206 cas d'œsophagoscopies pour corps étrangers de l'œsophage, 4 morts, dont 3 dues à des lésions produites par des opérateurs antérieurs (Laurens).

Chiari a eu 72 guérisons sur 72 cas (1916).

M. Guisez, depuis 1914, n'a pas eu d'échecs dans sa pratique œsophagoscopique.

CHAPITRE IX

PROPHYLAXIE DES ACCIDENTS

En chirurgie dentaire.

En matière d'intervention sous anesthésie générale, pour des opérations dentaires ou interventions autres sur l'organisme, toujours s'assurer avant de commencer l'anesthésie qu'il n'y a pas, dans la bouche, de dentier ou pièce mobile susceptible de glisser dans le pharynx.

Recourir le moins possible à l'anesthésie générale au cours d'interventions sur les dents : nous avons vu que les accidents d'aspiration ou de déglutition de sang, mucosités, dents, racines, etc..., sont surtout fréquents au cours d'opérations faites sous anesthésie générale.

Faire avec grande prudence les extractions de dents ou racines, surtout celles des molaires et dents de sagesse qui peuvent s'échapper facilement des mors de l'instrument.

N'employer qu'avec circonspection les élévateurs pour faire les extractions entièrement : danger d'énucléation brutale de la dent, danger de perforation du plancher du sinus au cours de l'extraction des prémolaires et molaires supérieures.



Toutes les fois qu'il est possible, tamponner l'entrée du pharynx avec de la gaze, tenue ou non par des pinces, ou, dans les cas d'extractions sous anesthésie générale, utiliser la « cuillère-panier » du type spécial qu'on trouve chez les fournisseurs pour dentistes (voir figure).

Mise en place de couronnes, etc...

Lors de l'essayage et de la prise des couronnes, dents à pivots, blocs, bagues, bridges, appareils de redressement, etc., etc..., ne pas lâcher les pièces. Si cela se produit, avoir toujours à portée de la main une précelle pour les prendre sur la langue avant que le patient ne les avale.

Au cours de l'examen de la bouche d'un malade venant consulter pour ses dents, vérifier l'état des dents à pivots, couronnes et bridges.

Lors du meulage des dents et racines, employer sur le porte-meule, un bouclier protecteur (figure).

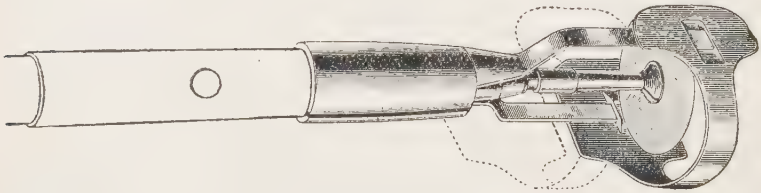

Prise d'empreintes.

Dans les prises d'empreintes au plâtre, ne pas trop charger le porte-empreintes ; ne pas oublier de fragments sur le voile du palais ou entre les dents.

Dans l'emploi des instruments.

Monter les forets, fraises, brossettes, meules, seulement sur des pièces à main et angles en parfait état de fonctionnement. Vérifier, chaque fois qu'on les utilise, le bon état du système de fixation.

Pour les anesthésies régionales, ne pas utiliser d'aiguilles fines, prendre des aiguilles solides.

Dans l'anesthésie locale dentaire, s'assurer toujours de la solidité des aiguilles et utiliser, sur ces aiguilles, un dispositif de sûreté, tel que celui décrit ci-dessous.

Le croquis ci-contre montre un dispositif de sécurité pour aiguilles hypodermiques dû à notre confrère Edin, de Londres. Il est particulièrement utile pour les anesthésies régionales. Les aiguilles du type dentaire, à base de métal mou, se cassent, en général, près de l'embout. Le petit curseur illustré se place sur l'aiguille à quelques millimètres de l'embout : si l'aiguille se casse, le curseur empêche les tissus de recouvrir l'extrémité cas-

sée. Ce dispositif peut également servir à indiquer la longueur exacte de pénétration de l'aiguille.

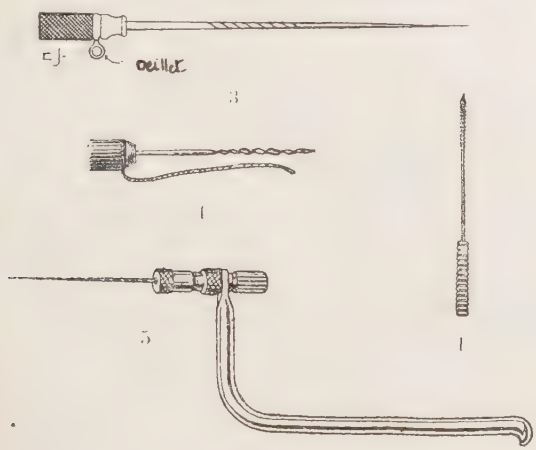

Tire-nerfs, sondes, etc. — Placer la digue de caoutchouc autour de la dent à soigner toutes les fois que cela est possible (1).

Au lieu de tenir les sondes, tire-nerfs ou broches entre les doigts d'où ils peuvent facilement glisser à cause de leur petitesse (fig. 1 et 2), employer toutes les fois que cela est possible ces instruments montés sur un porte tire-nerfs (fig 6). Utiliser les broches, tire-nerfs ou instruments analogues après anesthésie ou dévitalisation parfaites des nerfs dentaires afin d'éviter de faire souffrir le malade et de provoquer de sa part des réactions.

Attacher au manche des tire-nerfs courts un fil de soie ou de métal (fig. 4) ou une chaînette (fig. 3) qui, ne gênant en rien la tenue de l'instrument entre les doigts, permet de le saisir s'il glisse, ou employer un dispositif tel que celui illustré ci-dessus (fig. 5).

Les fournisseurs pour dentistes préparent bien des tire-nerfs à manche court, munis d'une rainure pour y fixer un fil, mais en général on néglige d'attacher ce fil au

(1) Dans les Ecoles Dentaires on oblige les étudiants à utiliser la digue pour soigner les canaux dentaires, mais en pratique les dentistes l'utilisent rarement. On ne peut d'ailleurs songer à employer la digue chaque fois qu'on veut commencer un traitement à l'aide de broches ou d'élargisseurs pour des dents infectées par exemple.

tire-nerfs comme on s'abstient souvent de placer la digue pour soigner les canaux dentaires.

Instrument aimanté.

Avoir à portée de la main un instrument aimanté qui, souvent, mieux qu'une précelle, permet de saisir une sonde ou un tire-nerfs tombé dans la bouche.

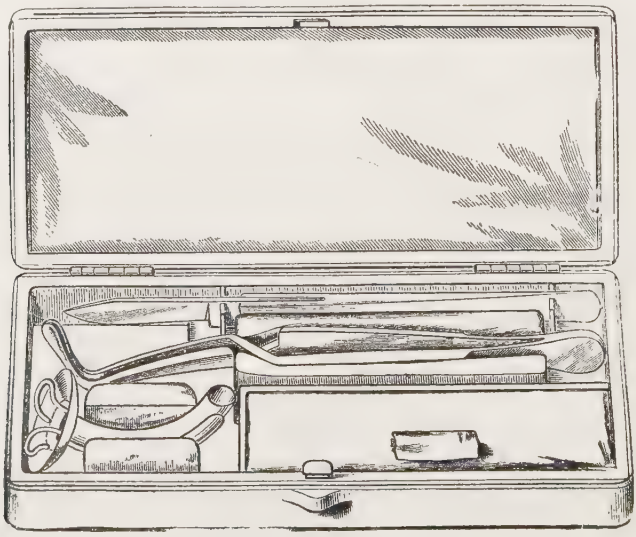

Trousse pour trachéotomie.

Avoir à portée de la main également, une trousse d'urgence du type « Syncops », et un nécessaire pour trachéotomie.

(1) *Bouland.* Instruments aimantés au cabinet dentaire. *Semaine Dentaire* 1924, n° 25.

Dentiers.

Un appareil dentaire amovible (dentier) ne doit jamais être conservé pendant la nuit. Le praticien doit instruire ses clients qu'il y a danger à conserver les pièces dentaires en bouche pendant le sommeil ou la sieste. Il doit signaler aux porteurs de pièces dentaires usagées, mal ajustées, ou dont les crochets sont insuffisants, le danger qu'il y a pour eux à conserver de telles pièces.

Il ne faut pas faire de crochets en maillechort ou autre métal non précieux, qui s'usent et se déforment rapidement.

Il ne faut pas compter sur la rétention des crochets en caoutchouc pour faire bien tenir une pièce dans la bouche.

Il faut éviter le plus possible de faire des pièces prothétiques amovibles très petites, plus facilement avalées que les grandes.

CHAPITRE X

CONDUITE A TENIR EN CAS D'ACCIDENT

Un patient aspire ou déglutit une dent, un instrument, un dentier !

Que faut-il faire ?

Telle est la question que tout dentiste peut avoir à résoudre un jour ou l'autre dans sa pratique : si le traitement des accidents causés par les corps étrangers n'est pas de son domaine, il doit penser que sa **responsabilité**, sa **réputation**, et surtout la **vie** d'un de ses patients peuvent être à chaque moment engagées !

Il est d'abord des choses qu'il ne faut pas faire et Chevalier-Jackson les a résumées ainsi :

1. Ne jamais chercher à atteindre aveuglément le corps étranger avec le doigt pour ne pas le refouler.

2. Ne pas chercher à l'enlever autrement qu'en position couchée, la tête et les épaules du malade étant situées sur un plan plus bas que celui du corps.

3. Ne pas suspendre le malade par les pieds.

4. Ne pas faire une tentative quelconque sans radiographie préalable à moins d'urgence ou d'impossibilité.

5. Ne jamais introduire à l'aveugle, sonde, bougie ou instrument quelconque.

6. Ne pas se hâter de dire qu'il n'y a pas de corps étranger sans en être certain.

Un objet glisse de la main de l'opérateur dans la bouche grande ouverte du patient.

Que va faire l'objet ?

Il va rester sur la langue ou le plancher buccal. L'opérateur pourra le saisir avec ses doigts ou une précelle : ou bien le patient va le cracher brusquement, ou bien encore,

par un mouvement de déglutition volontaire ou réflexe, il va l'avaler ou l'aspirer.

Il n'y a pas de temps à perdre.

Garder son sang-froid. Recommander au malade le calme et l'immobilité, chose facile s'il ne s'est rendu compte de rien, bien plus difficile s'il a senti quelque chose glisser dans sa gorge, s'il s'affole ou s'il voit que l'opérateur est inquiet. Abaisser immédiatement le fauteuil et mettre le malade en position horizontale, empêchant ainsi le corps étranger de descendre dans l'œsophage ou le larynx. Essayer d'enlever le corps avec les doigts ou des précelles sans brusquerie ; sans hâte fébrile et sans provoquer l'effet contraire à celui cherché, c'est-à-dire l'enfoncement du corps étranger.

Appeler quelqu'un pour avoir une aide et pour dégager sa responsabilité.

Surveiller le malade s'il se cyanose, s'il s'asphyxie, si toute aide médicale est loin, faire une trachéotomie, opération que le chirurgien-dentiste n'a pas qualité de faire, mais qu'il doit savoir faire, car l'urgence prime tout.

Un patient ayant la trachée ouverte vaut mieux qu'un patient mort !!! (Owen).

Dans ce cas faire appeler immédiatement un médecin si on n'est pas soi-même médecin.

Si aucun symptôme alarmant ne se produit, rassurer le malade, l'aider à garder son calme par des paroles sensées, prononcées d'un ton calme.

L'objet disparu est dans l'œsophage ou dans les voies aériennes, nous savons ce qui peut se passer — ou bien il a été craché (s'en assurer).

Il ne faut pas abandonner le malade ou le renvoyer chez lui purement et simplement, le confier à un confrère s'occupant de la médecine générale, le conduire immédiatement ou le faire conduire à un radiographe, assister si possible soi-même à la radioscopie et à la radiographie. Agir selon le résultat de l'examen (broncho-œsophagoscopie) le plus rapidement possible.

Faire surveiller le malade pour être prêt à toute inter-

vention, ne pas lui cacher qu'un objet est passé dans son *organisme*.

Ne pas prescrire le vomitif, surtout s'il s'agit d'un objet pointu ; s'abstenir également de purgations. Si le corps étranger est passé dans l'estomac, recommander au patient de manger de la mie de pain, des pommes de terre, lui faire ingérer des fragments de coton, des brins de fils, faire surveiller les selles.

Dès l'accident, prévenir la Compagnie d'assurances, il est raisonnable en effet d'avoir une assurance contre la responsabilité civile.

Ne jamais considérer à la légère un accident de cette nature, même s'il n'a pas de conséquences graves immédiates.

A propos de pièces prothétiques dentaires dont souvent un seul fragment est dégluti ou aspiré, soit au cours du sommeil, soit en toute autre circonstance, il est bon, si on a conservé un fragment, de chercher à reconstituer la partie qui manque, ce qui aide à fixer le volume du corps étranger, son orientation, sa position (P. Robin).

CHAPITRE XI

CORPS ÉTRANGERS DENTAIRES DANS L'ORGANISME ET RESPONSABILITÉ DU PRATICIEN

Les accidents que nous avons signalés peuvent non seulement avoir des conséquences graves pour la santé du malade, mais ils créent chez les praticiens qui en ont été involontairement les auteurs ou les témoins, une angoisse bien compréhensible.

Ces accidents, en outre, peuvent entacher leur réputation professionnelle et engager lourdement leur responsabilité, alors même qu'aucune faute ne peut leur être imputée.

Nous assistons en effet depuis plusieurs années à une évolution des conceptions des magistrats et du public en matière de responsabilité médicale qui n'est pas sans danger pour l'avenir de l'exercice de la médecine et de la chirurgie.

Nous nous sommes déjà élevés avec beaucoup d'autres praticiens contre cette tendance, en particulier dans un travail que nous avons publié en 1923, en collaboration avec notre ami Paris, avocat à la Cour d'Appel de Paris (1).

Les Tribunaux ont tendance à élargir la responsabilité du médecin lorsqu'un accident se produit, même si les circonstances n'ont pas permis de l'éviter.

Les causes de cette évolution de la Jurisprudence, néfaste pour le corps médical, sont multiples : connaissances plus étendues des choses de la médecine, réclames d'apparence scientifique, ouvrages et articles de vulgarisation médicale, etc...; nombre de malades se croient aptes à discuter

---

(1) *Paris* et *A. Bouland.* La responsabilité des médecins et des dentistes d'après la Jurisprudence. Un volume in-8°, 212 pages, Paris, 1923.

des choses de la médecine, à discuter le traitement prescrit et plaider que le médecin a commis une faute.

L'avidité grandissante, l'esprit de lucre, « la commercialisation générale » y contribuent.

Il faut aussi dire que la multiplication des officines médicales ou dentaires, la publicité charlatanesque déconsidèrent notre profession aux yeux du public ou des magistrats.

On arrive à considérer le médecin ou le dentiste comme un « commerçant ». Si on n'est pas bien servi, on réclame et on cherche à faire payer cher le préjudice causé.

Les magistrats, devant la multiplicité des actions en responsabilité, ont parfois des doutes sur la capacité et la valeur des praticiens traduits devant eux, auxquels les « victimes » réclament des dédommagements, tout en couvrant de fleurs les experts désignés par eux, avec mission de déterminer si une faute a été commise ; ils condamnent souvent, contrairement à l'avis des Experts.

Non contents de condamner les médecins pour fautes professionnelles, ils les frappent parfois sur présomption de faute ou pour des conséquences d'accidents opératoires, se basant sur la constatation ou sur l'évaluation du préjudice causé.

Mieux vaudrait que la sévérité des juges fut réservée aux illégaux particulièrement nombreux dans les cabinets dentaires.

Sans vouloir faire un cours de droit, nous pensons utile de rappeler les articles du code civil sur lesquels sont basés les jugements que nous rapportons.

Art. 1382. — *Tout fait quelconque de l'homme qui cause à autrui un dommage, oblige celui par la faute duquel il est arrivé à le réparer.*

Art. 1383. — *Chacun est responsable du dommage qu'il a causé non seulement par son fait, mais encore par sa négligence ou son imprudence.*

Art. 1384. — *On est responsable non seulement du dommage que l'on cause par son propre fait, mais encore de celui qui est causé par le fait des personnes dont on doit répondre ou des choses qu'on a sous sa garde.*

Nous laissons de côté les articles 319 et 320 du Code Pénal, relatifs aux homicides, coups et blessures, rarement

invoqués contre les médecins ou les dentistes dans l'exercice régulier de leur art.

Les médecins doivent se défendre contre la tendance de la Jurisprudence à vouloir les rendre responsables de leurs interventions dans les accidents opératoires, même sans établir de fautes de leur part, car il est des règles tirées de la nature même des choses et des faits, qui ne peuvent être outrepassées.

M. le Professeur Jean-Louis Faure, au Congrès de Chirurgie de 1926, s'est élevé éloquemment et avec force contre ces tendances à l'extension de la responsabilité des médecins et chirurgiens. Maintenues et développées, elles aboutiraient à des résultats désastreux pour les malades : l'abstention ou la prescription de remèdes anodins deviendrait pour ceux qui soignent leurs semblables la règle de conduite la meilleure pour ne pas risquer des poursuites devant les Tribunaux.

QUELQUES CAS D'ACTIONS EN RESPONSABILITÉ

Chute de dents dans les voies respiratoires. — I. Un dentiste, procédant à l'extraction d'une dent sous anesthésie générale, la dent s'échappa et tomba dans les voies respiratoires du patient ; il s'ensuivit malaise, toux et troubles qui durèrent quatre semaines. Le patient poursuivit le dentiste et les juges conclurent à la responsabilité et à la condamnation du dentiste à des dommages. Attendu que le sieur X... savait que le malade était sous l'influence du chloroforme, qu'il n'avait pas le contrôle de ses facultés, qu'il était sans effort pour se défendre et agir ; que le praticien dans ces conditions devait faire preuve de la plus grande habileté professionnelle, condamne, etc...

(*Rehfuss*).

II. Patient s'étant fait extraire plusieurs dents sous chloroforme (en Angleterre) reproche au dentiste d'avoir laissé tomber une dent dans la gorge, ayant occasionné un abcès pulmonaire, dent rejetée dans un accès de toux, les juges conclurent au manque de prudence et d'habileté et condamnèrent le dentiste à des dommages (18.750 fr.).

« *Laboratoire* », 1912.

III. Un dentiste de Los Angeles (Californie) fut, en 1905, condamné à payer 12.000 dollars à une cliente pour avoir laissé tomber dans les voies respiratoires de sa patiente une racine qui y séjourna plusieurs mois.

« *Laboratoire* », 1905, p. 958.

Mors de davier dans le plancher de la bouche. — Nous avons relaté un cas d'accident grave causé par la rupture d'un mors de davier au cours d'une tentative d'extraction, le mors du davier ayant pénétré profondément dans les tissus.

L'opérateur fut condamné à des dommages et intérêts; il est à noter dans ce cas que la pénalité fut forte du fait que l'auteur de l'accident n'avait pas de diplôme l'habilitant à l'exercice de l'art dentaire.

Dent pénétrée dans le sinus au cours d'une extraction .— Sinusite. — Un jeune chirurgien-dentiste, au cours de l'année 1926, procède à l'extraction d'une dent première molaire supérieure, il la sent tout à coup disparaître et s'enfoncer dans le sinus, il ne lui fut pas possible de l'extraire.

Une sinusite se déclara. La patiente alla consulter un médecin qui l'envoya à un chirurgien, celui-ci jugea une intervention chirurgicale nécessaire. (Cure radicale de sinusite).

La patiente actionna le chirurgien-dentiste en justice, et l'affaire est actuellement (Janvier 1927) en cours devant un Tribunal de province.

Fragment de meule pénétrant dans la langue. — Fragment de meulette carborundum se brisant au cours de la préparation d'une racine ; éclats pénétrant sous la langue, action contre le dentiste (Procès en cours à Paris, janvier 1927).

Nous rapportons maintenant, avec plus de détails, quatre observations de tire-nerfs avalés. Nous les avons au cours d'un précédent chapitre signalées au point de vue clinique. Les voici maintenant présentées telles qu'elles ont été soumises aux Juges.

La première concerne un jugement rendu en Allemagne; une des autres, un jugement rendu à Paris en 1926, les deux dernières des actions actuellement (janvier 1927) en cours à Paris.

DÉGLUTITION D'UN TIRE-NERF

Par le Professeur HESSE (Iéna)

La Gazette des Tribunaux Hanséatiques (*Hanseatische Gerichtszeitung*) (Annexe : Affaires Civiles) N° 23, 1926, contient un jugement motivé susceptible d'intéresser toute la profession dentaire. En voici le texte complet.

Plainte contre un Chirurgien-Dentiste ayant fait usage d'un tire-nerf en spirale sans manche, qui, par suite d'un mouvement involontaire du patient, a échappé au praticien et a été avalé par le sujet :

P. G., de Hambourg, contre :

1) Le dentiste X. Y., de Hambourg ;
2) Son assistant A. B., de Hambourg.

La femme du plaignant se met, en Mai 1923, entre les mains du défendeur pour un traitement. Le 22 mai, l'assistant de celui-ci (défendeur 2), lui soigna une molaire inférieure et se servit d'un tire-nerf en spirale. Ce dernier lui glissa des doigts, au dire du défendeur 2, parce que la patiente ferma brusquement la bouche et lui mordit le doigt, ce que le plaignant nie : Le tire-nerf sauta dans la gorge de la femme du plaignant et fut avalé par elle. Au bout de quelques jours celle-ci eut recours à un médecin, parce qu'elle ressentait des douleurs dans l'estomac. Après radiographie, une gastrotomie pratiquée à l'Hôpital général Saint-Georges ne permit pas de découvrir le tire-nerf. Le plaignant prétend que le défendeur 2 a agi avec négligence et réclame une indemnité aux deux défendeurs, qu'il considère comme solidaires, en basant sa réclamation à la fois sur la convention et sur une façon d'agir inadmissible. Il demande 332 Reichsmarks 05 pour frais de traitement de sa femme après l'accident, et pour perte de salaire de celle-ci, du fait de sa maladie, plus une indemnité de souffrance de 250 marks pour sa femme, qui a dû subir une opération dangereuse. Il demande enfin, que les deux défendeurs soient déclarés solidairement responsables des frais de tout genre pouvant résulter dans l'avenir de ce que le défendeur 2 a laissé tomber le tire-nerf dans la gorge de sa femme.

Les deux défendeurs contestent que le défendeur 2 ait commis une négligence quelconque et soutiennent qu'il y a eu seulement un cas forfuit fâcheux, que le défendeur 2 a toujours agi avec précaution et possède de bons certificats de ses précédents patrons.

Le Tribunal provincial a d'abord condamné par un jugement provisionnel du 19 février 1925 le défendeur 1, au paiement de 332 marks 05 et s'est prononcé comme il lui a été demandé, mais a rejeté la réclamation de 250 marks d'indemnité de souffrances. Après avoir recueilli d'autres témoignages, il a, par jugement du 26 novembre 1925, confirmé le jugement par défaut prononcé le 19 février contre le défendeur 1.

Le 20 avril 1926, le 3e Tribunal provincial supérieur a rejeté l'appel interjeté par les deux défendeurs.

Motifs :

Le tire-nerfs est parvenu dans le corps de la femme du plaignant parce que le défendeur 2 l'a laissé tomber en traitant la racine

d'une molaire inférieure. Il s'agit d'un tire-nerfs en spirale, pourvu à son extrémité supérieure d'une petite et courte poignée de fil métallique en spirale, comme celui qui a été présenté au Tribunal. Les deux experts commis s'accordent à reconnaître que l'emploi de tire-nerfs de ce genre, s'ils ne sont pas fixés dans un manche, mais seulement tenus par la courte poignée entre la pointe du pouce et celle de l'index, comporte le risque de les laisser échapper. C'est pourquoi les experts, Dr H... et Dr B..., n'emploient jamais de tire-nerfs sans manche. Les tire-nerfs ordinaires sont fabriqués de telle sorte qu'ils ne peuvent être employés qu'avec un manche et même pour les tire-nerfs en spirale il existe, d'après les informations prises par l'expert, Dr B..., également des manches convenables.

Or, quoique, d'après l'opinion émise, on ne puisse affirmer comme un principe généralement reconnu en dentisterie que les tire-nerfs à spirale aussi ne doivent être employés qu'avec un manche, il y a néanmoins une série de mesures de nature à protéger le patient contre les conséquences de la chute éventuelle d'un tire-nerf à spirale, par exemple le revêtement de la cavité buccale par une bande de caoutchouc, la couverture de la langue et de la gorge par une serviette à bouche, enfin la fixation du tire-nerf par un long fil. Des mesures de ce genre sont rigoureusement prescrites pour le traitement des racines à l'Institut Dentaire de l'Université de Hambourg. Dans la pratique, les docteurs H... et B... estiment que leur emploi ne peut certes pas être absolument exigé. Si le praticien traitant s'écarte de ces mesures, dont les deux premières sont fort gênantes et incommodes pour le patient, et s'en repose sur son habileté et sa sûreté de main, il le fait à ses risques et périls. Il néglige ainsi les précautions nécessaires pour la sécurité de son patient, quoique dans la pratique ces précautions ne soient pas généralement observées.

Puisque le défendeur 2 n'a incontestablement pris aucune mesure de sécurité et a tenu simplement le tire-nerf en spirale avec ses doigts, il a agi avec négligence. Il ne saurait, pour son excuse, alléguer ce qu'il prétend et ce qui n'est pas prouvé, à savoir que la femme du plaignant a brusquement fermé la bouche et lui a mordu le doigt, car il devait s'attendre à des mouvements réflexes de ce genre quand le tire-nerf toucherait un point douloureux. Le but des mesures de sécurité sus-mentionnées est précisément dans pareils cas d'empêcher que le tire-nerf ne tombe dans la gorge et ne soit avalé par le patient. Ce dernier n'est d'ailleurs pas responsable des mouvements de ce genre causés par une douleur subite.

Si le défendeur 2 soutient n'avoir pas commis de faute subjective parce qu'il ignorait qu'il existe des manches appropriés pour les tire-nerfs en spirale et qu'il n'y en avait pas dans l'arsenal opératoire de son patron, le défendeur 1, il ne peut pas être suivi sur ce terrain. Il prétend n'avoir pas connu avant le procès l'existence des manches de tire-nerfs, bien que les tire-nerfs ordinaires, communé-

ment employés ne le soient qu'avec des manches. Il en ressort que le défendeur 2 n'avait que de faibles connaissances des instruments nécessaires au traitement des racines. Cette ignorance doit lui être reprochée comme une faute, puisque, malgré cela, il s'est jugé capable d'entreprendre ce traitement. D'autre part, il était de son devoir d'insister pour que le défendeur 1 complétât son instrumentation s'il ne possédait réellement pas de tire-nerfs ordinaires et de manches s'y adaptant.

Il n'existait pas de convention entre le défendeur 2 et la femme du plaignant. Il s'est simplement chargé du traitement à la place du défendeur 1. D'après cela, le défendeur 2 répond du dommage causé à la santé du plaignant conformément à l'art. 823 du Code Civil. Entre le défendeur 1 et cette dame existait une convention aux termes de laquelle celle-ci se mettait entre ses mains pour être traitée, comme cela a déjà été justement établi par le tribunal provincial. Si le défendeur 1 a fait exécuter le traitement par son assistant, le défendeur 2, cet auxiliaire répond de la faute du défendeur 1, d'après l'art. 278 du Code Civil.

Le dommage causé jusqu'à présent consiste, au dire du demandeur, d'abord dans les frais du traitement médical et d'un séjour dans une maison de santé pour le rétablissement après l'opération, ensuite dans la perte de salaire de sa femme pendant plusieurs mois, par suite de la maladie. Avec le tribunal provincial, le tribunal d'appel fixe le montant de ce dommage à 332 marks 05, conformément à l'art. 287 du Code d'instruction criminelle.

Les deux défendeurs sont également responsables des dommages susceptibles de se produire dans l'avenir, pour les mêmes raisons juridiques. L'éventualité de ces dommages doit être envisagée parce que l'opération n'a pas réussi à enlever le tire-nerf de l'estomac de l'épouse du plaignant. Cela résulte non seulement du procès-verbal dressé à l'hôpital (après l'opération) mais aussi et surtout de la radiographie exécutée, qui montre clairement le tire-nerf. Si les défenseurs prétendent que cela ne prouve pas que celui-ci se trouve encore dans le corps de cette dame, il y a lieu d'y opposer que rien ne prouve que cette situation se soit modifiée dans l'intervalle. Il est absolument invraisemblable que le tire-nerf soit dans l'intervalle sorti par les voies naturelles et d'ailleurs cela n'aurait pas pu passer inaperçu. L'épouse du plaignant n'est pas tenue de se soumettre à une nouvelle radiographie aux frais du défendeur 1, parce qu'une pareille opération pour les organes internes n'est nullement sans danger. Le tribunal provincial a avec raison jugé que les conditions nécessaires à une réclamation en dommages-intérêts, imposées par l'art. 256 du Code d'instruction criminelle, ont été remplies. Il suffit de se reporter à ces considérants.

Le plaignant demande enfin aussi une indemnité pour sa femme en raison du dommage qui lui a été causé et qui n'est pas un dommage d'argent, en réclamant 250 marks pour les souffrances qu'elle

a endurées. Comme le demandeur n'a pas interjeté appel du jugement du 19 Février 1925 qui l'a débouté de cette demande contre le défenseur 1, il reste encore à statuer sur la réclamation d'indemnité pour souffrances au défendeur 2. Cette réclamation est basée sur l'art. 847 du Code Civil. Eu égard aux circonstances, notamment à l'opération grave à laquelle la femme du plaignant a dû se soumettre, la somme de 250 marks ne doit pas être considérée comme exagérée.

Quant au droit légitime du plaignant de formuler ces diverses réclamations, il résulte de l'art. 1380 du Code Civil. Du reste, comme le cours du procès l'a montré, sa femme est d'accord pour les formuler également. La demande d'indemnité pour souffrances a été reconnue valable et le tribunal provincial a prononcé une condamnation au paiement, non pas au plaignant personnellement, mais à sa femme. En tout cas, il n'y a pas cession irrecevable de la réclamation au sens de l'art. 847 du Code Civil.

Pour ce qui est du dommage d'argent déjà causé, aussi bien que de celui qui peut encore survenir, les deux défendeurs sont solidairement responsables, ainsi que cela a déjà été dit également par le tribunal provincial. La co-responsabilité de tous les deux est basée sur le même fait, à savoir que le défendeur 2 a laissé tomber, à titre de co-auteur, un tire-nerf dans la gorge de la femme du plaignant. Quoique le motif juridique de responsabilité soit différent, le dommage déjà causé et celui qu'on peut attendre ne font qu'un, de telle sorte que le remboursement du dommage par l'un des deux défendeurs éteint aussi la demande d'indemnité formulée contre l'autre.

Les deux appels sont donc sans fondement.

« *Zahn.-Rund* », Septembre 1926.

Tire-Nerfs dégluti. — Intervention chirurgicale. — Praticien condamné à 40.000 francs de dommages. — Appel. — Paris, 24 Avril 1926.

Mme P. M..., artiste lyrique, épouse B..., souffrant de la dent de sagesse gauche de la mâchoire inférieure, se présente chez le docteur P...

Au cours des soins, le tire-nerfs qu'employait M. P... s'échappe et est dégluti. A la suite d'incidents divers, la laparatomie médiane dut être pratiquée ; le tire-nerfs est retrouvé fiché dans le pancréas ; une incapacité de travail d'assez longue durée s'ensuivit pour la patiente.

Celle-ci entendait rendre responsable l'homme de l'art des conséquences de cet accident et l'assigna en paiement de 16.308 francs pour débours et de 70.000 francs pour dommages-intérêts à raison du préjudice causé.

Et elle concluait subsidiairement à une expertisse.

Les soins dataient du 26 février 1923, l'assignation fut lancée

le 14 Décembre suivant sur une ordonnance à bref délai du 30 Novembre.

Le docteur P... déniait toute responsabilité professionnelle et accessoirement demandait en cas d'expertise ordonnée « de rechercher s'il y a faute professionnelle dont Mme B... puisse se prévaloir des médecins successifs qui l'ont soignée après le docteur P... »

Le 8 avril 1924, le Tribunal ordonnait, avant faire droit, expertise confiée à MM. Belot, radiologiste à l'Hôpital Saint-Louis ; Dujardier, chirurgien de l'Hôpital Boucicaut et Réal, stomatologiste des Hôpitaux.

Voici le texte du rapport des experts :

Pièces déposées. — 1° Une note du docteur B..., en date du 27 Février 1923 ;

2° Un certificat du docteur G..., du 15 Avril 1923 ;

3° Un certificat du docteur B... du 15 avril 1923 ;

4° La courbe de température de Mme Brémond, à la suite de son intervention ;

5° Une note du docteur G... du 11 Juin 1923.

Histoire de la maladie. — Le 26 Février 1923, en soignant la dent de sagesse gauche de la mâchoire inférieure de Mme B..., le docteur P... utilisait un tire-nerfs, petit instrument métallique. Ce tire-nerfs échappé des doigts du docteur P... fut dégluti par la malade. Le docteur P... prescrivit de l'ipéca, mais le tire-nerfs ne fut pas rejeté dans les vomissements.

Le lendemain, la malade voit le docteur T... à Lariboisière, qui ne pouvant retirer le tire-nerfs, l'envoie à la radiographie où le docteur B... localise le tire-nerfs dans le bas-fond gastrique. Quelques jours plus tard le docteur B... constate que le tire-nerfs est dans la seconde portion du duodénum.

Un autre examen pratiqué quelques jours après, montre le tire-nerfs à la même place.

Le 9 mars, à 2 heures de l'après-midi, la malade est examinée dans le cabinet du docteur B... en présence du docteur G... Le tire-nerfs n'a pas bougé. Comme la malade présente des nausées, de la tension des muscles droits, une température au-dessus de 38°, un pouls entre 90 et 100, elle fut opérée d'urgence par le docteur G..., à la Villa Molière.

Après la laparotomie médiane, on constata un peu de liquide dans le péritoine : le duodénum fut décollé, mais le tire-nerfs ne put être senti par la palpation.

Le duodénum fut alors ouvert : il s'écoula du sang et des traînées laiteuses indiquant la présence de pus. Le doigt introduit dans le duodénum trouva le tire-nerfs fiché dans le pancréas. Le tire-nerfs fut extirpé et le duodénum suturé. La paroi abdominale

fut refermée en un plan avec des fils de bronze et un drain fut laissé en contact du duodénum. Les suites opératoires furent mouvementées ; la température monta à 40° à plusieurs reprises ; on crut, à un moment, à une suppuration phrénique ; heureusement tout rentra progressivement dans l'ordre. A noter plusieurs abcès à la cuisse, suite d'injections d'huile camphrée. La malade resta près de deux mois à la maison de santé, puis rentra chez elle où elle séjourna environ un mois. Le 10 Juillet 1923, le docteur G... revoit la malade et l'envoie à la campagne pour achever sa convalescence jusqu'au début d'octobre.

Examen de la malade. — L'examen de la malade fait constater la présence d'une éventration au niveau de la cicatrice opératoire. Cette éventration est efficacement maintenue par une sangle élastique.

A la cuisse gauche, on note quelques cicatrices, vestiges d'incisions d'abcès, à la cuisse droite il en existe également, mais beaucoup moins apparentes.

L'état général est bon et la malade a repris son poids d'avant l'accident.

Conclusions. — Les experts répondent comme suit aux 7 questions qui leur sont posées par le Tribunal :

1° Rechercher si le docteur P... au cours des soins dentaires donnés le 26 février 1923 à la dame B... se serait servi d'un instrument dit tire-nerfs ;

Réponse : Oui.

2° Dire et rechercher si le docteur P... laissa tomber l'instrument, lequel à la suite de cette chute disparut dans la profondeur de l'organisme de la dame B...

Réponse : Oui, et le tire-nerfs tombant à la partie postérieure de la langue fut entraîné dans un mouvement de déglutition involontaire.

3° Si, cette dernière étant tombée malade, le docteur T..., assistant au Laboratoire Central de radiographie de l'Hôpital Lariboisière, constata que le tire-nerfs était venu se loger dans une région répondant à l'union de la 2e et de la 3e portions du duodénum.

Réponse : Oui.

4° Si, la situation de la dame B... étant devenue critique, l'intervention chirurgicale devint nécessaire et si le docteur G... prosecteur à la Faculté de Médecine, procéda le neuf mars 1923, à l'extraction du tire-nerfs en question et ce par l'opération grave de la laparotomie médiane, sous anesthésie générale, emportant section du duodénum, extirpation du tire-nerfs fiché par sa pointe dans le pancréas, suture du duodénum.

Réponse : Oui, le docteur G... constatant la fixation du tire-nerfs au cours de plusieurs examens radioscopiques espacés et notant des signes de réaction péritonéale, était pleinement autorisé à pratiquer l'opération ci-dessus décrite.

5° Si, à la suite de cette opération, elle présenta des complications graves et resta alitée plus de trois mois.

Réponse : Oui, à la suite de l'opération, la malade a présenté des accidents infectieux très graves, faisant même craindre un abcès sous-phrénique : mais il n'y eut jamais de fistule duodénale. La malade séjourna près de deux mois à la Maison de Santé et se soigna chez elle plus d'un mois avant de partir en convalescence à la campagne.

6° Si cette opération a entraîné pour elle, qui exerce la profession d'artiste lyrique, une incapacité totale ou partielle, quelle en a été l'importance ? Quelle en a été la durée ?

Réponse : On peut considérer que l'incapacité a été totale depuis le début des accidents, jusqu'au retour de Mme B... de la campagne, au début d'Octobre 1923.

Depuis cette époque, elle a présenté une incapacité partielle, du fait de son éventration. S'il s'agissait d'un accident du travail, nous évaluerions cette incapacité à 20 % (vingt pour cent). Mention doit être faite des cicatrices au niveau des cuisses qui vu la profession d'artiste lyrique, peuvent gêner, quoique dans une faible mesure, l'exercice de cette profession.

7° Dire et rechercher s'il y a faute professionnelle dont la dame B... puisse se prévaloir à l'encontre tant du docteur P... que des autres médecins successifs, rechercher dans quelle mesure chacun d'eux peut être tenu comme responsable du préjudice subi par la dame B..., à qui elle incombe et dans le cas de l'affirmative, dans quelles limites pour chacun des médecins en cause.

Les experts sont d'avis qu'il n'y a pas lieu de discuter la responsabilité du docteur T... qui a examiné la malade à diverses reprises suivant les règles de son art.

Ils estiment également que le docteur G... qui a opéré Mme B..., ne saurait être incriminé. Il s'est trouvé en face d'une situation délicate, puisqu'il y avait menace d'accidents péritonéaux ; il a extirpé le tire-nerfs et a guéri la malade dont la vie était en danger, au prix d'une intervention difficile et grave. Il ne saurait venir à l'esprit de personne de le rendre responsable des séquelles opératoires (éventration, cicatrices) qui sont la rançon habituelle, du moins fréquente, des graves opérations abdominales en foyer septique.

Reste la responsabilité du docteur P... Il ne conteste nullement la matérialité des faits et reconnaît avoir laissé tomber un tire-nerfs dans la cavité buccale.

Mais les experts sont d'avis qu'on ne peut l'accuser de faute professionnelle. On ne peut, en effet, incriminer ni la technique, ni l'instrumentation du docteur P... qui sont décrites dans les auteurs classiques.

C'est ce que nous avons vérifié d'une part dans le « Manuel du Chirurgien-Dentiste », du docteur Friteau, ouvrage très répandu

parmi les chirurgiens-dentistes et, d'autre part, dans le « Traité de Stomatologie », du docteur Nogue, livre plus important destiné surtout aux docteurs en médecine stomatologistes. A vrai dire, le docteur Nogue met en garde contre la chute possible de ces tire-nerfs dans le pharynx, mais il n'en tire pas prétexte pour en proscrire l'emploi.

Nous considérons donc que la chute de l'instrument dans l'arrière-bouche constitue un accident opératoire, accident qui s'est produit d'autant plus facilement que la dent en traitement était la dernière molaire inférieure et que les manœuvres opératoires étaient, de ce fait, plus malaisées.

Il est juste, au surplus, de faire remarquer que, s'il s'était agi d'une dent antérieure, l'accident eut été vraisemblablement anodin : le tire-nerfs serait tombé à la partie antérieure de la cavité buccale d'où il eût été facilement enlevé. Au contraire, la chute sur la base de la langue a provoqué un mouvement de déglutition réflexe qui a projeté le tire-nerfs dans le pharynx et l'œsophage et de là dans l'estomac.

Il y a donc là un ensemble de circonstances malheureuses qui sont intervenues dans le mécanisme des accidents et dont il serait injuste de faire peser la responsabilité sur le docteur P...

Les experts ont vainement tenté de concilier les parties.

Paris, le 30 Avril 1925.

Sur ce rapport d'experts, en date du 30 avril 1925, la 3e Chambre du Tribunal Civil de la Seine, sous la présidence de M. Grenet, rendit le jugement dont extrait suit, jugement extrêmement intéressant à raison : 1° de la distinction qu'il établit entre la faute professionnelle et la faute tout court ; 2° de la non adoption des conclusions du rapport des experts.

Attendu que deux points doivent être immédiatement dégagés, le premier qu'il n'existe aucune contestation tant sur le fait initial, chute du tire-nerfs que sur ceux qui sont survenus successivement, le deuxième, que chacune des parties à la suite des conclusions des experts n'élève aucune discussion sur l'existence ou la non existence d'une faute professionnelle, chacune admettant qu'il ne peut être relevé à l'encontre du docteur P... aucune faute professionnelle qui soit de nature à engager sa responsabilité plus ou moins lourdement.

Mais attendu que le désaccord survient entre les parties quand il est question de l'existence d'une faute de droit commun (articles treize cent quatre-vingt-deux et treize cent quatre-vingt-trois du Code Civil) à l'encontre du docteur P...

Attendu que c'est en effet ce que soutiennent les demandeurs dans leurs dernières conclusions en écrivant qu'ils n'ont jamais

prétendu que le docteur P... eût commis une faute professionnelle, mais qu'ils prétendent uniquement qu'il a commis un fait, un acte engageant sa responsabilité dans les termes de l'article treize cent quatre-vingt-deux du Code civil, c'est-à-dire une faute de droit commun qui n'augmente ni ne diminue la valeur professionnelle du docteur P... au point de vue de l'exercice de l'art dentaire, mais qui est celle qui relève du caractère de la nature de l'homme en tant que personnalité individuelle.

Attendu qu'ils prétendent qu'il n'a pas agi avec la précaution dictée par la prudence la plus élémentaire qui est celle qui est dictée par le bon sens, par une saine compréhension des événements et des circonstances sans qu'il y ait à rechercher si les ouvrages les plus autorisés et les plus compétents en font mention.

Attendu que c'est, en effet, ce qui paraît ressortir des termes mêmes des articles treize cent quatre-vingt-deux et treize cent quatre-vingt-trois du Code civil, tout fait quelconque de l'homme qui a causé à autrui un dommage oblige celui par la faute duquel il est arrivé à le réparer, et l'article treize cent quantre-vingt-trois qui le complète.

Chacun est responsable du dommage qu'il a causé non seulement par son fait mais encore par sa négligence ou par son imprudence.

Attendu que la cause actuelle soulève à nouveau cette question de la responsabilité des médecins, pharmaciens et dentistes qui a donné lieu à de nombreuses décisions qui ont créé une jurisprudence qui est loin d'être unanime.

Attendu que le docteur P... demande au Tribunal d'entériner purement et simplement le rapport des experts dont il adopte les conclusions et soutient que la distinction faite par les experts est très juste ; que c'est une grave erreur d'assimiler le fait du praticien à un acte quelconque dont l'accomplissement peut engager sa responsabilité du moment qu'il est accompli par lui. Attendu qu'il ajoute ce qui ne peut être sérieusement contesté qu'il y a d'abord dans toute opération si minime soit-elle un risque en soi auquel se soumet le patient et qu'il accepte, qui ne dépend pas du praticien, mais de l'opération elle-même.

Mais en outre, il formule une autre considération qui doit être contestée et peut l'être. Que le praticien opérant sur un malade ne peut être responsable des réactions plus ou moins vives qui dépendent du malade lui-même et que lui, praticien, ne peut ni prévoir ni éviter, car il doit faire tout ce que la prudence la plus élémentaire lui dicte, soit pour y parer, soit pour l'éviter complètement et dans ce cas, il aura mis complètement sa responsabilité à couvert, sinon elle se trouvera engagée.

Attendu que dans l'espèce actuelle le Tribunal n'apprécie nullement et ne recherche nullement s'il a accompli l'acte de sa profession en observant toutes les règles qu'elle lui dictait, mais recherche et apprécie s'il y a eu chez P... une négligence, une imprudence de commise.

Attendu qu'il lui apparaît au contraire qu'il en a commis une, en ne surveillant pas ses actes, qu'il accomplissait peut-être avec cette manière d'être que donne une certaine accoutumance en ne se rendant pas suffisamment compte qu'il n'était peut-être pas ce jour-là dans la pleine maîtrise de lui-même, en possession suffisante de tous ses moyens, ce qu'il incombe à tout homme d'examiner quel qu'il soit et quel que soit l'acte qu'il doit accomplir, à plus juste titre quand il se trouve en face d'un acte soit délicat, soit d'une exécution plus ou moins facile ou difficile, ou demandant soit une attention plus soutenue ou plus de souplesse dans l'exécution et d'un client sur lequel il n'a aucune donnée, aucun renseignement que cette négligence ou cette imprudence est génératrice de faute susceptible d'entraîner sa responsabilité et comme conséquence le paiement de dommages-intérêts à celle qui en a été victime, qui en a subi gravement les conséquences.

Attendu que toutes ces considérations sont à appliquer en la cause actuelle où on enlève une imprudence constitutive de faute à la charge du docteur P... de nature à entraîner sa responsabilité, puisqu'il est établi et nullement dénié, d'ailleurs, que s'il a laissé échapper de ses doigts le tire-nerfs, c'est qu'il était dans de mauvaises conditions et n'a pas pris, soit les dispositions, soit les précautions dictées par une prudence éveillée et soucieuse des conséquences ayant à atteindre une dent placée dans un endroit d'un accès sinon difficile du moins peu aisé.

Attendu que le Procureur Général Dupin (arrêt requêtes dix-huit juin mil huit cent trente-cinq), a très nettement défini où commençait la responsabilité professionnelle et où commençait au contraire celle de l'article treize cent quatre vingt-deux du Code civil en disant :

« Dans les conditions de ce genre il ne s'agit pas de savoir si tel « traitement a été ordonné à propos ou mal à propos, s'il devait « avoir des résultats salutaires ou nuisibles, si un autre n'aurait pas « été préférable, si telle opération était ou non indispensable, s'il « y a imprudence ou non à la hasarder, adresse ou malhabileté à « l'exécuter, si d'après tel ou tel procédé, si avec tel ou tel instru- « ment elle n'aurait pas mieux réussi.

« Ce sont des questions scientifiques à débattre entre docteurs « et qui ne peuvent pas constituer des cas de responsabilité civile « ni tomber sous l'examen des Tribunaux.

« Mais du moment que les faits reprochés aux médecins sortent « de la classe de ceux qui par leur nature sont exclusivement ré- « servés aux doutes et aux discussions de la sicence, du moment « qu'ils se compliquent de négligence, de légéreté ou d'ignorance, « des choses qu'on devrait nécessairement savoir, la responsabilité « de droit commun est encourue, la compétence de la justice est « ouverte ».

Attendu que dans ce cas le domaine envisagé n'est plus celui de l'opinion ou du jugement, il est le domaine de la faute dégagée de

toute incidence et par voie de conséquence celui du juge compétent, celui de la responsabilité civile ou pénale.

Attendu que le Tribunal reconnaissant que la chute du tire-nerfs qui disparut dans la profondeur de l'organisme de la dame B... est due tant à une négligence qu'à une imprudence de la nature de celles indiquées ci-dessus, commise par le docteur P... et l'exposé de la cause faisant ressortir la relation de cause à effet entre cette faute ainsi qu'elle vient d'être définie et les diverses conséquences qu'elle a entraînées pour la demanderesse qui, d'ailleurs, sont reconnues et précisées dans le rapport des experts.

Qu'en outre, le Tribunal ne saurait accepter le rapport des experts dans toutes ses conclusions mais uniquement celles qui sont strictement médicales qui sont étrangères à sa compétence.

Attendu que la dame B... justifie de certaines dépenses qui ont entraîné les soins qu'elle a dû recevoir dans une maison de santé à la suite des différentes opérations qu'elle a dû subir, ainsi que le séjour qu'elle a fait à la campagne en vue de son rétablissement complet.

Attendu qu'elle a dû cesser pendant toute cette période qui est d'ailleurs indiquée par les experts dans leur rapport, l'exercice de sa profession dont il est difficile de connaître le produit annuel et de combien il venait augmenter les ressources du ménage.

Attendu que de tous les éléments constitutifs du préjudice subi, celui qui apparaît en la cause comme le plus important est le *prélium doloris*.

Attendu que dans le but de statuer en toute équité le Tribunal doit envisager dans la fixation du montant des dommages-intérêts que le docteur P... devra verser à la dame B..., que toutes les conséquences de la chute du tire-nerfs ne sauraient lui être attribuées complètement.

Attendu que le Tribunal estime qu'il fera saine justice en fixant le montant total des dommages-intérêts dus, à la somme de quarante mille francs y compris le montant des dépenses justifiées.

Par ces motifs :

Tenant tel égard que de droit du rapport des experts.

Déclare que le docteur P... a commis une négligence et une imprudence constitutive de faute de nature à engager sa responsabilité.

Condamne le docteur P... à verser à la dame B... la somme de quarante mille francs en ce compris le montant des dépenses exposées et justifiées.

Ce jugement a été frappé d'appel par le dentiste intéressé.

Tire-nerfs dégluti. — Intervention chirurgicale. — Procès. — Expertise. — *Paris*, 1924. — Chirurgien-dentiste traitant une première molaire inférieure laisse choir l'instrument sur la langue de la patiente, qui, bien qu'on lui recommande de ne pas bouger, le

déglutit avant qu'on ait le temps d'aller chercher une pince. Le dentiste appelle aussitôt le médecin qui procède immédiatement à la radioscopie, plus tard une intervention chirurgicale fut jugée nécessaire, ainsi qu'on le verra dans le résumé ci-après.

La cliente actionna le dentiste en justice pour 50.000 francs de dommages-intérêts, plus le remboursement des frais de chirurgiens, médecins, radiologistes, garde, pharmacien, etc...

Voici le texte de l'assignation présentée par le représentant de la cliente à ce dentiste :

Mlle C..., célibataire, majeure, demeurant à Paris ;
2° Mme C..., demeurant à Paris, ayant Me ..... pour avoué,

Ont l'honneur de vous exposer :

Que le ..... 1924, Mlle C... exposante, se trouvant avec sa mère également exposante, chez le Docteur X..., chirurgien-dentiste, qui lui soignait les dents.

Qu'à la fin du rendez-vous ayant trouvé de la sensibilité à une grosse molaire, le docteur X... s'occupa d'en déboucher les trois canaux, qu'en cherchant le troisième avec un crochet spécial, dit « Broche de Cœur » (1), le docteur X... croyant avoir trouvé ce canal dans lequel il pensait que l'aiguille était engagée commit l'imprudence d'abandonner cette aiguille et voulant la reprendre la laissa tomber entre la gencive et la langue. Qu'il voulut alors l'enlever avec un instrument mais n'y parvint pas.

Qu'enfin, et sans prendre de précaution pour empêcher l aiguille de se déplacer, il quitta son cabinet sans doute pour aller chercher un autre instrument, laissant Mlle C... la bouche pleine de salive, que cette dernière imprudence devait avoir un résultat fatal qui s est produit et que par un mouvement de déglutition provoqué par la salive, l'aiguille pénétra dans l'arrière-bouche et glissa dans les voies digestives.

Que le docteur X... revenant dans son cabinet et mis au courant fit avaler deux verres d'eau à Mlle C..., mais que sa mère inquiète des suites possibles, téléphona aussitôt à son médecin ordinaire qui était absent, puis à un médecin radiographe, le docteur B... qui conseilla de lui amener de suite Mlle C... que l'examen radioscopique révéla que l'aiguille était au pylore. Que des examens successifs permirent de constater le déplacement de l'aiguille dans l'intestin et que le 14 juin on constata qu'elle avait disparu.

Cependant, Mlle C... faisant de la température et ayant du gonflement de l'abdomen, le docteur Ba... l'examina et craignant une péritonite, décida qu'une intervention chirurgicale était nécessaire, elle fut faite par le docteur Ba... assisté des docteurs I... et Bel...,

---

(1) Broche de Kerr.

le mardi 17 juin chez la malade. Qu'au cours de cette opération on retrouva par les lésions constatées par la trace du passage de l'aiguille qui avait été évacuée sans qu'on s'en aperçut, que ces lésions causées par l'aiguille ont entraîné un commencement de péritonite, et qu'on retira du péritoine un grand verre d'acide (asite) que Mlle C... a supporté de très grosses souffrances et qu'il lui reste une cicatrice de 9 centimètres et 11 agrafes.

Qu'elle a dû se ménager tout l'été 1924 et qu'elle estime avoir droit, tant pour le *pretium doloris* que pour le dommage qui lui a été causé à une indemnité qui ne saurait être évaluée à moins de Frs : 50.000.

Qu'en outre Mme C... mère a dû payer pour sa fille une somme de Frs : 7.229 aux chirurgiens, médecins, radiologistes, garde et pharmaciens, etc...

Que les faits énoncés constituent à la charge du docteur X.. une faute qui engage nettement sa responsabilité.

Que cependant, toutes démarches amiables faites auprès de lui, en vue de la réparation du préjudice sont restées vaines.

Pourquoi les exposantes requièrent qu'il vous plaise, Monsieur le Président les autoriser à faire assigner à bref délai de trois jours francs sans préliminaires de conciliation à l'audience et par avoué constitué par devant MM. les Présidents et Juges composant le Tribunal Civil de la Seine, Monsieur le Docteur X... pour :

S'entendre condamner à payer à Mlle C... la somme de Frs : 50.000 pour une indemnité à raison du *pretium doloris* et du dommage causé à elle.

S'entendre condamner à payer à Mme C... mère, la somme de Frs : 7.229, remboursement des frais par elle faits du fait de la maladie de sa fille, s'entendre en outre condamner aux dépens qui comprendront tous droits doubles, droits atendes de timbre et d'enregistrement si aucuns sont dus et à ce titre de supplément de dommages-intérêts.

Ce procès est en cours (janvier 1927).

Tire-nerfs dégluti. — Intervention chirurgicale. — Procès. — Expertise. — *Paris*, 1925. — Un dentiste donnant des soins à une dame M..., le tire-nerfs dont il se servait fut dégluti par la patiente, qui dut subir une intervention chirurgicale. La patiente actionna le dentiste devant le Tribunal de la Seine et par un jugement en juin 1926, une expertise fut ordonnée. Voici le texte du jugement ordonnant l'expertise :

« Attendu que les consorts M... ont assigné le sieur R..., dentiste en paiement d'une somme de Frs : 200.000 à titre de dommages-intérêts qu'ils déclarent que le 6 octobre 1925 alors que le sieur R... donnait des soins à la dame M... pour une carie dentaire, il

aurait lâché l'instrument dit tire-nerfs dont il se servait de telle sorte que la patiente dont la tête était renversée, avala cet objet.

Qu'une opération chirurgicale subie par la dame fut la conséquence de cet accident dont ils se disent fondés à imputer la responsabilité à R...

Attendu que ce dernier soutient n'avoir commis aucune faute professionnelle ni faute de droit commun et affirme avoir pris toutes les précautions d'usage en faisant incliner la tête de la patiente comme l'exigeait la place même de la carie.

Qu'il ajoute qu'au moment où il approchait de la dent malade le tire-nerfs, la dame M... fit avec ses bras un brusque mouvement, lui donna à lui-même deux coups renversa la tête et glissa sur le fauteuil en fermant la bouche.

Qu'au cours de cet acte qui aurait consisté à fermer la bouche sur la main du praticien elle a avalé cet instrument que celui-ci ne put retenir.

Attendu que, subsidiairement le sieur R... offre de faire par témoins la preuve des faits ci-dessus relatés, la dame M... ayant à l'encroire reconnu devant témoins avoir porté le coup brusque qui aurait déterminé l'accident.

Que plus subsidiairement, il conclut à une expertise. Mais attendu que cette dernière mesure est seule susceptible d'éclairer le Tribunal étant donné que les trois experts qui vont être désignés auront la mission la plus large pour se renseigner sur toutes les circonstances de la cause et seront autorisés à s'entourer de tous renseignements et entendre tous témoins.

Par ces motifs :

Avant faire droit nommer les docteurs Paul, professeur Ribierre et docteur Sauvez, lesquels auront pour mission de dire si dans les faits de la cause il est possible de relever à la charge de R... soit une faute professionnelle, soit une faute de droit commun commise par imprudence, négligence ou maladresse.

Notamment rechercher si il a pris toutes les précautions que l'usage ou la simple prudence impose en vue d'éviter tous les risques tels que réactions du patient, inhérentes à l'emploi du tire-nerfs et qu'un praticien doit prévoir.

S'entourer de tous renseignements.

Entendre tous témoins.

Concilier parties si faire se peut et, à défaut, dresser un rapport.

(Affaire en cours, Janvier 1927).

Nous avons vu combien sont nombreux les accidents causés par des dentiers aspirés ou déglutis. Nous n'avons pas trouvé trace d'actions en responsabilité contre les pra-

ticiens ayant confectionné les pièces, mais le risque n'en existe pas moins d'ennuis possibles à ce sujet.

Le dentiste peut-il diminuer ces risques d'accidents et par là même, sa responsabilité ?

Si les accidents ne sont pas totalement évitables, leur fréquence pourrait être diminuée par l'observation de quelques mesures préventives que nous avons envisagées dans le chapitre qui précède.

CONCLUSIONS

La pénétration dans l'organisme de corps étrangers, tels que dents, instruments dentaires, dentiers, etc., et en particulier la chute de ces corps dans les voies aériennes et digestives, est un accident relativement fréquent, beaucoup plus fréquent que ne le laissent supposer les cas signalés. L'accident se produit généralement au cours d'une intervention au cabinet du dentiste (extraction, traitement des canaux dentaires, mise en place d'une pièce prothétique, etc.). Fréquents aussi sont les cas de déglutition et d'aspiration d'appareils dentaires amovibles et en particulier de dentiers. Ces accidents se produisent surtout au cours du sommeil chez les porteurs d'appareils conservant leur dentier pour dormir.

Les corps étrangers des voies aériennes sont parfois longtemps tolérés, surtout s'ils sont métalliques et peu septiques, mais en règle générale, ils produisent des accidents graves et doivent être retirés le plus précocement possible. La trachéobronchoscopie est la méthode de choix.

Les corps étrangers des voies digestives qui sont le plus souvent éliminés sans incident peuvent également avoir des conséquences graves, surtout s'ils sont restés dans l'œsophage. Parfois longtemps tolérés sans phénomènes réactionnels, ils doivent être retirés précocement.

Le diagnostic des corps étrangers dans les voies aériennes et digestives est parfois difficile. En cas de doute, il est toujours bon de pratiquer un examen radioscopique et radiographique. La trachéo-broncho-œsophagoscopie est un moyen précieux pour le diagnostic et c'est la méthode de choix pour le traitement.

Depuis l'emploi courant de cette méthode, le pronostic des corps étrangers dans les voies aériennes et digestives est

devenu beaucoup moins sombre, surtout si l'intervention est précoce et confiée à des spécialistes compétents.

Les statistiques publiées sur les cas d'interventions broncho-œsophagoscopiques pour corps étrangers dans les voies aériennes et digestives donnent une proportion de guérisons de 97 à 98 %

Les statistiques hospitalières sont certainement plus mauvaises du fait que les malades sont souvent conduits à l'hôpital tardivement ou après qu'ils ont subi des tentatives infructueuses d'enlèvement des corps étrangers et que la situation est presque désespérée.

La responsabilité du stomatologiste ou du dentiste peut être lourdement engagée dans le cas d'aspiration ou de déglutition d'un corps étranger au cours d'intervention sur les dents. Le praticien doit toujours penser à la possibilité de cet accident, s'entourer de tous les moyens de protection mis à sa disposition, savoir quelle conduite tenir. Il est prudent pour lui de contracter, dès qu'il commence à exercer sa profession, une assurance contre les accidents possibles dont les conséquences, ainsi que nous l'avons vu, peuvent être fort graves.

Vu : *Le Président de Thèse* :
Pierre Sebileau.

Vu : *Le Doyen*,
Roger.

Vu et permis d'imprimer :

Le Recteur de l'Académie de Paris.
Pour le Recteur, l'Inspecteur de l'Académie de Paris,
Illisible.

BIBLIOGRAPHIE

American Journal Dental Science. IV. 3 rd. Scr. 1870-1871. — Extraction of artificial teeth and metallic plate from the œsophagus after eighteen days' impaction. 479-480. Ed.

American Journal Dental Science. VII. 1 st. ser. 1846-47. — Swallowing a precious morsel a plate and eleven teeth 294-295. Ed.

American Journal Dental Science. VIII. 2me serv. — Swallowing artificial teeth. 267-288. Ed. — False teeth swallowing 424-427. Selected.

Amœdo. — L'art dentaire en médecine légale. Paris 1898.

Lemaître. — Corps étrangers de la trachée et des bronches. *Journal Médical Français,* janvier 1926.

Australian Journal Dentistry. XXIII. 1919. — Death through slipping of a Dental Clamp, 14. Australian industries (operative Dentistry).

Crampon pour disque aspire. Mort. — Cas relaté dans l'*Australian Journal of Dentistry,* 1919.

Australian Journal Dentistry. XXV. 1921. — Missing Teeth Comedy. 92 Selected.

Dr Avelino Martin. 1908. — Palais complet de caoutchouc avec deux dents (incisives médiane et latérale gauche), logé à la partie inférieure de la cavité pharyngo-laryngée et retenu par le bord inférieur du cartillage cricoïde.

Revista Barcelonesa de enfermedale de oido, janvier-février-mars 1908, p. 46, Ref ; *Chavane* in *Presse Otor-Lar. Belge,* nº 8, 1908, p. 357.

Balesco Coper. — *Revue de Chirurgie,* Paris 1905.

Corps étrangers de l'œsophage et des voies respiratoires (Sur l'extraction des). *Bardy,* page 883.

Retention of a set of teeth in the throat for fifteen months. *Batchelder J.-H.* 469-470. *Cosmos* XIV, 1872.

Brugirard. — Dilatation bronchique due à une dent. *Province Dentaire,* janvier 1926.

Beer.—Œsophagical obstruction due to retention of dental plate; removal by gastric route 2 1/4 years after swallowing. *Ann. Surg.* 21. 120. Phila.

Bergonié et *Dunogier.* — Rayons X et recherche des appareils de prothèse dentaire. 14e Congrès international de médecine. Madrid 1903.

Bensaude et *Rachel.* — Corps étrangers de l'œsophage. *Monde Médical,* 1er mai 1924.

Bernea. — Tire-nerfs dans le larynx. *Archives Internationales de Laryngologie* 1924.

Black. — Quarante-neuf cas de dentiers avalés. *Laboratoire* 1906, p. 795.

Register XVI. 1862. — Artificial teeth removed from the œsophagus. *Blake John Ellis.* 558-560. 1 illus.

Blatter, Paris. — 1907. Résidence d'un morceau d'élévateur dans l'alvéole d'une dent de sagesse.

Bonnet-Roy. — Un incident opératoire et ses conséquences. *Odontologie,* 30 août 1926.

Botella E. — Un nuevo caso de pieza dentaria alojada en elesofago extraccion por esofagoscopia curacion. Pièce de prothèse logée dans l'œsophage. Extraction par œsophagoscopie, guérison. Extrait : *La Odontologia,* février 1908.

Bouland. — Danger de conserver la nuit les appareils de prothèse. *Semaine Dentaire,* 27 décembre 1925.

Bouland. — 1926. Jurisprudence de la responsabilité professionnelle des chirurgiens-dentistes.

Bouland et *Paris.* — La responsabilité du dentiste en cas de chute de tire-nerfs dans les voies digestives. *Semaine Dent.*, 27 juin 1926.

Corps étrangers des voies aériennes chez l'enfant (Quelques cas de). *Brindel*, page 321.

British Dental Journal. XXXIX. — Death following the swallowing of a denture. 166. — Death after swallowing Artificial Denture. 369.

British Journal Dental Science. I. 1856-1857. — The removal of an artificial tooth and plate from the pharynx. 25-26, 1 illus.

British Journal Dental Science. II. 1858-1859. — Swallowing artificial teeth. 222.

British Journal Dental Science. XIII. 1870. — Report of a case in which a plate artificial teeth had been swallowed detected in the stomach and extracted. 174-175.

British Journal Dental Science. XIV. 1871. — Artificial plate with false teeth swallowed. 292-293. 1 illus. Selected.

British Journal Dental Science. XV. 1872. — Extraction of artificial teeth from the œsophagus. 274.

British Journal Dental Science. XVIII. 1875. — Extraordinary case of foreign body in the larynx (Artificial teeth) 390-391. Selected.

British Journal Dental Science. LVI. 1913. — A swallowed vulcanite denture. 44 ed. Swallowing false teeth. 93 Ed,

British Journal Dental Science LVIII. — 1915. The dangers of tooth plates (Swallowed) 8-9 Ed.

British Journal Dental Science LXIV. 1921. — Missing Teeth Comedy. 9 selected.

American Journal Dental Science VII. Ist Ser. 1846-47. — Case of extraction of artificial teeth from the gulet. *Bulley F.-A.* 134-138.

Commonwealth Dental Review. XII. 1916. — A successful Case of Œsophagotomy for the Removal of a Plate of False Teeth. *Bullock Howard.* 321-323. Selected.

British Journal Dental Science. XV. 1872. — A case of swallowing artificial teeth. *Cafferata Philip.* 186-187.

Callison. — Upper dental plate removed from œsophagus. *Laryngoscope.* Saint-Louis, 1918. 881.

Van de Calseyde. — Dentier retiré de l'œsophage sous œsophagoscopie. *Bull. O. R. L.* Paris, 1922. 15.

Carpenter. — Case of fatal pleuritis due to the presence in the right pleura of a piece of ivory swallowed 13 years before. 1842. *Guy's hospital Gazette,* page 353.

Chaput. 1907. — Dentier extrait du duodénum. P. 822. *Progrès Médical,* 14 déc. 1907.

Cincinnati Dental Lamp. I. 1858-59-60. — Swallowing artificial teeth. 67-68. Selected.

American Dentist. VI. 1918. — Patient. Accidentally Swallows. Crown Band-Removed by operation. *Clark. Chester Charles.*

Bague de couronne dentaire avalée. — *Clark. American Dentist* 1918.

Clark. — Foreign bodies of dental origin in the air and food passages. U. S. Navy M. Bull. Wash. 1923. 14. 16.

Operation for the removal of a large artificial tooth plate from the pharynx-recovery. *Cock.* 410-415 *Register* 1855. IX.

Mors de davier dans une bronche. — *Mac Cormac. Lancet* 1886.

Swallowing false teeth. *Cooke Weeden.* 622. Selected. *Dent. Cosmos.* III. 1861-62.

Cosmos. II. 1860-61. — False teeth impacted in the pharynx. 127.

Cosmos. IV. 1862-63. — Sudden death from the lodgment of artificial teeth between the epiglotis and base of tongue. 328.

Death from swallowing false teeth 457-458.

Cosmos. V. 1863-64. — Swallowing of gold plate with teeth attached 652.

Cosmos. X. 1868. — Artificial teeth swallowed. 106.

Œsophagotomy for extraction of artificial teeth. 106.

Cosmos. VL. 1869. — Death from swallowing artificial teeth. 220.

Cosmos. XII. 1870. — Gold plate with artificial teeth extracted from stomach. 217.

Cosmos. XIII. 1871. — Artificial teeth swallowed. 276. Selected.

Cosmos. XIII. 1871. — Artificial plate with false teeth swallowed and removed. 381-382.

Cosmos. XV. 1873. — Foreign body in the œsophagus false teeth. 662.

Stockton's Dental Intelligence. III. 1846-47. — Swallowing a precious morsel a plate and eleven teeth. *Dalrymple William.* 110-111. Abstract.

Artificial tooth dislodged swallowed and impacted in the œsophagus successfully extracted. *Dearden John.* 668-669. Selected. *Cosmos* VL. 1869.

Delestre. — Des accidents causés par l'extraction des dents. Thèse de Paris, 1870 (Fac.).

Dental Office. IV. Ser. 1871. *And. Laboratory.* — Bargage checked all the way through (denture swallowed). Apr. 2 Cor.

Dickson. — Expectoration of a tooth 13 months after inhalation into the lung (*Lancet* 1903, page 584).

Death following swallowing of a dental clamp, page 429. *British Dental Journal* 1918.

Dr Dieufait, Liége, 1907. — Extraction d'un ratelier arrêté dans l'œsophage. *Société Belge de Radiologie,* 8 septembre 1907 et *Journal Belge de Radiologie,* nº 6. 1907. *Revue Odontologie Belge.* Novembre 1907. P. 507-508. Illustr.

Forceps. I. 1844. — Case of fatal haemorrhage from swallowing artificial teeth which became impacted in the œsophagus. *Duncan James.* 106-107. Selected.

Dunogier. — Déglutition d'un appareil dentaire volumineux. *Monde Dentaire,* 1903, page 158.

Kilian. — Voir travaux et statistiques.

A set of false teeth in the œsophagus fifteen days. *Dutcher A.-P.* 382-383. Selected. *Dental Cosmos.* I. 1859-1860.

Edwards. — Dental broach in the throat. *Med. J. Austr. Sydney* 1919. i. 442.

Edinburg Dental Student. VIII. 1921. — Fishing for feeth. 149. Selected.

Account of a patient who swallowed a set of artificial teeth. *Eve Paul F.* 427-430. Selected. *American Journal Dent. Science.* VIII. 2nd serv.

Feldman. — Death due to swallowing a dental plate. *Brit. M. J.* 1919. ii. 846.

Feldman. — Canine dans le sinus maxillaire. *Semaine Dentaire* 1920. P. 392.

Pacific Dental Gazette. XXI. 1913. — Removal of a partial Artificial Denture from the œsophagus without opening. *Franke F.* 678.

French. — Two cases of dental plates removed from the œsophagus. *Proc. Roy. Soc.* 1918-19. *Lect. Laryng.* 12.

Cosmos. VIII. 1866-67. Œ Artificial teeth swallowed and passed through the bowels. *Galt. Thos.* 328.

Teeth swallowed. A. Safe passage. 622. Selected.

Cosmos. VII. 1856-66. — Impaction of a plate of artificial teeth in the pharynx during a period of five months. *Georghehan.* 6-9611.

Recovery of Swallowed Foreign Bodies. *Glucksmann G.* 739-740. Translation.

Guérard. — 1908. Cas de mort par pénétration d'un dentier vulcanite dans les voies aériennes.

Revue Odontologique, Paris, Juin 1908, p. 217. — Corps étrangers dè l'œsophage et des bronches dans ces six dernières années (Considérations sur nos différents cas de). *Guisez. Revue de Bronchoœsophagoscopie,* 1925-1926.

Guisez. — Trachéobronchoscopie et œsophagoscopie. Baillère, 1904.

1909. — Extraction pour la broncho-œsophagoscopie de dentiers tombés dans l'œsophage et les bronches. *Odontologie,* 1909.

Guisez. — Œsophagoscopie et bronchoscopie appliquées à l'extraction des dentiers de l'œsophage et des bronches. Présentation des instruments et de quatre volumineux dentiers extraits avec succès. Discussions. *Odontologie,* 30 mai 1909, p. 518-520.

M. Guisez, Paris. 1910. — Extraction de corps étrangers dans l'œsophage. Extr. *Bulletin Syndical des Chirurgiens-Dentistes de France.* Août 1910, p. 470.

1910. — Le danger des dents artificielles à la suite d'une chute, dents, partie de crochet introduits dans la trachée artère, abcès. *Laboratoire et Progrès Dentaire,* 21 juillet jusqu'au 31 juillet 1910, p. 500.

Guisez. — La pratique otorhinolaryngologique. Paris, 1914.

Guisez. — Extraction d'un dentier du tiers supérieur de l'œsophage à l'aide de l'œsophagoscopie. *Paris-Médical* 1920. 424.

De la technique en broncho-œsophagoscopie. *Bulletin O. R. L.,* janvier 1924.

Guisez Jean. — Remarques à propos de nos derniers cas de corps étrangers de l'œsophage et des voies aériennes. *Bulletin d'O. R. L.*, mai 1924.

Guisez. — Corps étrangers latents de l'œsophage et des voies aériennes. *Bulletin Société des Chirurgiens de Paris*, 2 mai 1924.

Guisez Jean. — Corps étrangers de l'œsophage et des voies aériennes enlevés par broncho-œsophagoscopie. *Presse Médicale*, 22 mars 1924.

Guisez. — Les corps étrangers d'origine dentaire dans l'œsophage et les voies aériennes, leur extraction par la broncho-œsophagoscopie. *Odont.* Paris 1925. 30-57. *Bull. O. R. L.* 1925. 97-118.

Guyot. — Corps étrangers de l'intestin. *Revue de Stomatologie* 1923, p. 131.

Swallowing of artificial teeth. *Harding S.-H.* 613. *Dent. Cosmos.* I. 1859-1860.

Swallowing several teeth attached to a plate with safe passage through the bowels. *Harding Thos. H.* 11-112. Selected. *Register* XIV. 1860.

American Dental Review. III. 1860. — Accidental swallowing of artificial teeth. *Harding S. H.* 172.

Corps étrangers de la bronche supérieure gauche. — *Harrison*, .p 234.

Hastings. — A tooth plate impacted in the œsophagus divided by Irwing Howes cutting shears. *Proc. Roy. Soc. Méd.* 1918. 19. Sect. Laryng. 7.

Swallowing false teeth. *Haviland. Orlando.* 461-462. *Cosmos.* XIV, 1872.

Hedblom. — Foreign bodies of dental origin in a bronchus with pulmonary complication. *Am. Surg. Phila.* 1920. 568. 580.

Research Journal. III. 1921. — Foreign Bodies of Dental origin in the Bronchus. Pulmonary Complications. *Hedblom Carl. A.* 301-306.

Helsmortel. — Corps étrangers de l'œsophage. *Monde Médical*, 15 mai 1924.

Hesse. — Déglutition d'un tire-nerfs. *Zahn Rundschau*, 12 septembre 1926.

Summary. XXXVIII. 1918. — Porcelain Crown in the right bronchus artificial denture in the esophagus. *Iglauer Samuel*, 144-145, 2 Illus.

Jackson. — Amalgam tooth-filling aspirated into lung during extraction. *Dent. Cosmos.* 1917, 500-502.

Chevalier-Jackson. — Bague d'or dans les bronches. *Dental Cosmos*, 1918, page 905.

Cosmos. LXI. 1919. — Tooth Plates, impacted in the œsophagus, 500-501.

Gold Three-Tooth Molar Bridge Removed from the right Bronchus. Case report *Jackson*, 945-947. 2 illustr.

Bibliographie de *Chevalier Jackson* « in » Endoscopie chirurgie du larynx. Dom 1923. 600 références numérotées avec correspondance dans le texte, dont 35 articles de l'auteur.

Chevalier-Jackson. — Endoscopie, bronchoscopie, laryngoscopie, œsophagoscopie (traduction *Menier*). Doin, Paris, 1923.

Chevalier-Jackson. — Chronic nonspecific infections of the lungs. *Am. Med. Ass.* 1926, p. 729.

Jackson et *Spencer.* — Band of a gold crown in the bronchus ; report of a case. *Dent. Cosmos.* Phila. 1918, 905-908.

Jackson et *Spencer.* — Dental broach in the bronchus ; report of a case. *Dent. Cosmos*, Phila. 1919, 201-203.

Jackson et *Spencer.* — Gold three-tooth molar bridge removed from the right bronchus ; case report. *Dental Cosmos.* Phila. 1919, 945-947.

Chevalier-Jackson et *Spencer.* — Tire-nerfs dans les bronches et l'œsophage. *Semaine Dentaire*, 1919, p. 50.

Jacques. — Aiguille radifère dans une bronche. *Presse Médicale*, 11 août 1926.

British Journal Dental Science. V. 1862. — A case in which artificial teeth were lodged between the tongue and epiglotis paget. *James*, 237-239. 1 illus. Selected.

Jeangon. — La responsabilité médico-légale du dentiste. Paris 1923.

British Journal Dental Science. VI. 1862. — Swallowing artificial teeth. *Johnson Edward.* 498. Case report.

Review. V. I st. Series 1863. — Case of swallowing artificial teeth. *Johnson Edward.* 554-555.

Johnstons' Dental Miscellany. I. 1874. — Swallowing a set of teeth. 110.

British Dental Journal. 1912. — Œsophagotomy for impacted tooth-plate. *Jowers. Reginald F.* 509-510.

Kelly. — Three dental plates removed from œsophagus. *Proc. Roy. Soc. Méd.* 1918-19. Sect. Laryng. 27.

Killian. — History of bronchoscopie and œsophagoscopy-deutsche. Mad. Woch 1911 n° 35 et autres travaux de cet auteur.

Lannois, Lermoyez, Moure, Sebileau. — Traité pratique d'oto-rhino-laryngologie. 1921.

Laurens. — Chirurgie de l'oreille, du nez, du pharynx et du larynx.

Ledoux-Lebard. — Pièce dentaire dans les voies respiratoires. *Semaine Dentaire*, 1919, p. 360.

Quarterly Journal Dental Science. I. 1857-58. — Swallowing an artificial tooth. *Lister E.* 61-62. Selected.

Magdelaine. — Corps étrangers des voies aériennes. *La Science Médicale Pratique.* Nov. 1926.

Martin. — Des corps étrangers et de leur traitement. Paris 1868.

Orthodontia Int. Journal. VI. 1920. — Artificial Dentures in the œsophagus and their extraction by œsophagoscopie Control. *Mateos.* 512. Abstract.

Maurel. — Racines dans le sinus maxillaire. Congrès A. F. A. S. Montpellier, 1922.

Maurel. — Deux interventions chirurgicales pour deux accidents graves de l'extraction. Congrès A. F. A. S. Bordeaux 1923.

Times. IX. 1871-1872. — Remarks upon a case in which a plate with artificial teeth was swallowed detected in the stomach and extracted. *Mears J. Ewing.* 9. 11.

Mengoni et *Caucci.* — Esofagotomia estima per l'estrazione di una dentiera dall' esofago toracico. *Arch. it. di Stol.* Turin, 20, 263-271.

Mouchet. — Pièce dentaire avalée et arrêtée dans la partie supérieure de l'œsophage, extraction par œsophagotomie ; guérison. *Bull. Soc. Chir. de Paris.* 1917, 988.

Moure. — Corps étranger (dentier) de l'œsophage toléré pendant 53 jours. Extraction par l'œsophagoscopie. *Bull. de Méd. Soc. Anat. de Paris.* 1919. 293-296.

Moure et *Got.* — Corps étrangers de la trachée et de l'œsophage (*Revue de Laryngologie*, 1922, 17 avril).

Moure, Liebault, Canuyt. — Technique chirurgicale oto-rhino-laryngologique.

Mourct. — Laryngo-trachéobronchoscopie. *Bull. O. R. L.* 1913.

Register. VII. 1853-1854. — A plate of artificial teeth swallowed and subsequently discharged per anum. *Mussey W.-H.* 135. 1 illustr.

Canada Journal Dental Science. III. 1870-71-72. — Vulcanite plate with three artificial teeth swallowed and retained in the stomach or bowels parker. *D. Mc. Nell.* 376-380.

News Letter. IX. 1855-1856. — Pharyngot my. Artificial teeth swallowed. 291-292.

News Letter. X. 1856-57. — Singular accident. False teeth swallowed. 302.

News Letter. XI. 1857-1858. — Fatal pericardite causet bu lodgment of artificial teeth and gold plate in the œsophagus. 224-225.

Foreign body in the œsophagus. Caution to wearers of false teeth. 232.

News Letter. XI. 1857-1859.

News Letter. XII. 1858-1859. — Pharyngotomy to remove swallowed teeth 234-235.

Swallowing of teeth during sleep, 235.

New-York Dental Recorder. IX. 1855. — Artificial teeth swallowed. 244.

Three cases of tooth plate impacted in the œsophagus and pharynx. *Norbury. E. C.* 465-469. 2 illus. *Dental Surgeon.*

Cosmos. LXIII. 1921. — Artificial Denture in the œsophagus. *Orton, Henry Boy.*

A case in which artificial teeth were lodged between the tongue and the epiglotis. *Paget James.* 455-456. *Dental Cosmos.* III. 1861-1862.

Palazzi. — Corpi estranci dell'antro. 1924. 40 pages.

The Danger of swallowing Dentures. *Parsons Ernest.* 1061-1062. *Corres. Brit. Dent. Journal.* XLII.

British Journal Dental Science. LIV. 1911. — Denture removed from the œsophagus. *Patterson Norman.* 257-258. Disc. 258.

Pheulpin. — Dentier avalé pendant le sommeil, évacué par voie rectale. *Semaine Dentaire*, 1924. N° 6.

Philip Ernest. 1910.— Extraction avec le tube œsophagien de Kiliase d'un dentier avalé et fixé dans l'œsophage.

The British Journal of Dental Science, 15 mai 1909 et *Revue de Stomatologie*, avril 1910, p. 185-187.

Pitkin. — Foreign bodies of dental origin in the air and food passages. *J. Am. Dent. Ass.* 1924. 275-278.

Cosmos. VL. 1869. — Artificial teeth dislodged and swallowed or impacted in the pharynx. Two cases reported. *Pollock Geo.* 321-27.

British Journal Dental Science. XII. 1869. — Observations on some cases in which artificial teeth were lodged and swallowed or impacted in the pharynx. *Pollock George.* 168-173. 2 illus. 180-181, 209-213.

Solution of gold in the body experiments begarding plates swallowed. *Poole I. Woodsworth.* 581. *Cosmos.* II. 1860-61.

Quarterly. VI. 1867. — Swallowing a gold plate and seven teeth. Which pass the whole lenghth of the alimentary canal. 14. Abstract.

Quenu. Paris. 1903. — Pharyngotomie latérale pour l'extraction d'une pièce dentaire enclavée au-dessus de l'orifice supérieur de l'œsophage. *Bulletin et Mémoires Social et Chirurgical,* Paris. 1903. N. S. XXXIX. 440-445.

Rancoule. — Dentier dans l'œsophage, extraction sous œsophagoscopie. *Rev. de Laryng.* 1918. 63-66.

Rebatiu et *Bertoni.* — Appareil dentaire retiré de la bronche droite par bronchoscopie et trachéotomie temporaire. *Lyon Médical,* 28/2/24.

Record. XXXVIII. — 1918. Swallowed False Teeth. 48.

Rehfuss. — A treatise on dental jusrisprudence. Phila. 1892 (un extrait a paru dans *Amœdo,* page 396).

Death from wearing false teeth ; 431-432. *Review.* IV. 1862.

P. Robin. — Pièces de prothèse avalées. *Revue de Stomatologie,* 1901, p. 339.

Will it pass. Artificial teeth swallowed. *Robinson A. B.* 217. Selected. *Cosmos.* XII. 1870.

Roos. — Uber die Verschluckungsgefahr künstlicher Gebisse. *Revue Suisse d'Odontologie,* 1925, fasc. 9.

Rouget et *Lamariey.* — Corps étrangers des bronches. *Société O. R. L.,* 14 août 1926.

Missouri Dental Journal. VI. 1874. — Swallowing a rubber plate. *Rowland J. B.* 24-25.

M. Roy. — Corps étrangers de l'œsophage et de la trachée. *Odontologie,* 1889, page 353.

Rozier. — Dentier inclus dans la trachée depuis 4 mois, enlevé grâce à la trachéo-bronchoscopie. — *Rev. de Laryng.,* Paris 1919. 169-174.

Saint-Clair Thomson. — Plaque dentaire dans l'œsophage pendant deux ans et demi. *Dental Record,* 1913, page 119.

Corps étrangers des voies aériennes, digestives supérieures (14 cas de). *Sargnon,* page 764.

Sargnon. — Dentier évacué par le rectum. *Lyon Médical,* 25 juillet 1923.

Sebileau. — Traité « Lannois, Lermoyez, etc. ».

Discussions *Société de Chirurgie,* 1903-1906.

Sebileau et *Lemaître.* — Etat actuel de la bronchoscopie. *Presse Médicale,* 17 janvier 1910.

Sebileau et *Truffert.* — Le carrefour aéro-digestif. Paris, 1923.

Cosmos. III. 1861-1862. — Artificial teeth in the pharynx. *Skey Frederick C.* 226. Selected.

American Journal Dental Science. V. 3rd. Scr. 1871-1872. — Swallowing of artificial teeth. *Smith Henry.* 46-47 Ed.

A case where an artificial plate with false teeth was accidentally swallowed. Dislodged and ultimately passed by the patient. *Smith Henry.* 78-79. Selected.

A vulcanite plate retained in the stomach. 381-383. Ed.

Missouri Dental Journal. V. 1873. — Remarkable case (Artificial teeth swallowed). *Smith D. E.* 377-380.

American Journal Dental Science. VII 3 rd. Scr. 1873-1874. — Swallowing artificial teeth. Death and autopsy. *Smith E. D.* 315-319. Selected.

Monthly Review of Dental Surgery. II. 1873-74. — Foreign body in the œsophagus. *Smith D. E.* 416. Selected.

Corps étranger très rare du larynx. *Solomoirci Zasi,* page 1108.

Dental Office and Laboratory. III. I st. Scr. 1870. — An artificial tooth and Plate in the œsophagus. *Stebbin. C. W.* Feb. 2. Corres.

Corps étranger de l'œsophage faussement diagnostiqué par les rayons. *Suchanek,* page 347.

Surgeon Dental. VII. 1912. — Recovery of swallowed dentures. 594.

Surgeon Dental. IX. 1913. — Case of impacted tooth plate in œsophagus.

Surgeon Dental. XIV. 1917. — Choked by false Teeth. 226.

Surgeon Dental. XVII. 1920. — A Broken false tooth. 75.

Surgeon Dental. XVIII. 1921. — Choked by false teeth. 155. Swallowed Teeth. 349. Selected. 531.

Cosmos. VI. 1864-1865. — Lodgment of false teeth in the œsophagus. *Swinburne John.* 521-523. Selected.

Tapia. — Déglutition d'appareils de prothèse dentaire. *Odontologia* 1926. N° 2.

Appareil dentaire arrêté dans l'œsophage pendant 10 ans. *Revue de Stomatologie*, 1912, page 383.

Corps étrangers (Statistique des cas de) intrabronchique et œsophagien. *Tapia* fils, page 210.

Taylor. — The story of a tooth-plate ; an unusual war injury. *Brit. Méd. J.* 1917. 720.

Texas Dental Journal. XXXV. 1917. — False teeth five years in alimentary canal. July 37.

Thibonneau. — Tire-nerfs dans les voies aériennes inférieures. *Odontologie*, 1923, page 551.

Thomson. — Tooth impacted in a secondary bronchus of the left lung ; removal by tracheotomy and lower bronchoscopy after unsuccessful attempts by bronchoscopy. *Proc. Roy. Soc.* 1917-18. Sect. Odont. 100-111.

Brief. XVIII, 1913. — Removal through the mouth of a tooth plate impacted in the œsophagus for two and a half years. *Thomson. St-Clair.* 328-330. Selected.

Tod. — Tooth plate in œsophagus ; œsophagoscopy removal. *Proc. Roy.* 1918-19. Sect. Laryng.

Odontological Soc. Iransm. V. 2 nd. Scr. 1872-73. — Swallowing of a denture. *Tomes C. S.* 36.

Register. XV. 1861. — On the use of looped wire in the removal of foreign bodies from the air passages with the report of two cases. *Tomson J. J.* 109-111. Selected.

Turner. — Dentier dans l'œsophage. *Revue de Stomatologie.* Avril 1910.

Vannecart. Bruxelles. 1905. — Volumineux corps étranger (dentier) dans l'œsophage diagnostiqué par la radiographie. Extraction par l'œsophagotomie externe cervicale.

Revue de Daratoli. Mai 1905 et *Journal Médical de Bruxelles.*

British Journal Dental Science. V. 1862. — Singular death. *Vasey*, 554-555. Case report.

British Dental Journal. XLII. 1921. — Part of a denture Swallowed. *Walkhinshaw. Thos. R. D.* 8-9. 1 Illustr.

Register XIV. 1860. — Alarming symptomus caused by the displacement of artificial teeth during etherization. *Warren*, 47-48. Selected.

Swallowing false teeth. *Cooke Weeden.* 286. Selected. *Review* IV. 1862.

A remarkable case of swallowing a set of artificial teeth foster. *M. Whildin.* 407. 1 Illus. *Dental Cosmos.* I. 1859-1860.

Foreign body in the œsophagus. *Windsor John.* 419-420. Selected. *Register.* IX. 1855-56.

Corps étrangers des voies aériennes (Contribution à la séméiologie des). *Wiskovsky. Archives de Laryngologie*, 1925.

Corps étrangers des voies aériennes. *Wiskovsky. Archives de Laryngologie*, 1925.

Corps étranger de la bronche droite. *Wiskovsky. Archives de Laryngologie*, 1925.

Woakes. — Tooth plate impacted in the œsophagus for 8 weeks, 3 unsuccessful attempts at removal ; death from perforation into the pleural cavity. *Royal Society of Medicine*, 1918.

BIBLIOGRAPHIE DU Dr ROOS (DE BALE)

Anschütz, W. — Über die Extraktion im Oesophagus eingekeilte Fremdkörper vom Magen aus. Therapie der Gegenwart, Jahrg. 64, H. 1, S. 6, 1923.

Adams. — Über Fremdkörper in der Speiseröhre. Dissertation, Heidelberg, 1901.

Arctander und *Fögh.* — Drei Fälle von Verschlucken künstlicher Gebisse. Ref. in Ost.-Ungar. Viertelj.-schrift f. Zahnh. 1897, Heft 2, S. 242.

Alsberg, A. — Verschlucktes küntstliches Gebis Münchner med. Wochenschrift 1899, Nr. 43, S. 1444.

Arnold. — Pneumotomie wegen eines aspirierten künstlichen Gebisses. Ref. in Ost.-Ungar. Viertelj.-schrift f. Zahnh. 1899, Heft 1.

Ach, A. — Fremdkörper des Oesophagus. Münchner med. Wochenschirft 1908, Heft 44.

Blau, A. — Einige bemerkenswerte Fremdkörper der Speiseröhre. Ztschr. f. Lar. 1915, Bd. 7, S. 467.

Bach, J. — Handbuch der Zahnersatzkunde, Band III, S. 1120.

Baer. — Verschluckte Gebisse. Schweizer. Arztetag, Zurich 1910, 3. u. 4. Juni.

Barraud, A. — Corps étranger de l'œsophage ayant provoqué une paralysie récurrentielle double. Extraction, guérison. *Annales des Maladies de l'Oreille*, Nr. 3, 1914.

Bergmann, Brun and *Mikulicz.* — Handbuch der praktischen Chirurgie, 1901.

Bluysen, Von. — Dentier arrêté dans l'œsophage à 30 cm des arcades dentaires. Extraction manuelle par la cardia après gastrotomie. *Bull. si mém. de la Soc. de Chir. de Paris.* Séance du 10 janv. 1906.

Batch. — Künstliches Gebis im Oesophagus. Münchner med. Wochenschrift 1901, Heft 33, S. 1318.

Bertelsmann. — Verschlucktes Gebis. Ref. Münchner med. Wochenschrift 1899, Nr. 49, S. 1663.

Balacèscu und *Kohn.* — Die äusere zervikale Oesophagotomie zur Extraktion von Fremdkörpern im Oesophagus. Archiv f. klin. Chirurgie 1904, Band 72, S. 347.

Blauel. — Über die Entfernung von Gebissen aus der Speiseröhre mit Hilfe des Oesophagoskops. Bruns Beiträge zur klin. Chirurgie 1908, Band LVIII, S. 138.

Burmeister. — Zwei Speiseröhrenschnitte zwecks Entfernung künstlicher Gebisse. Deutsche med. Wochenschrift 1909, Heft 14.

Calamida und *Cavello.* — Sitzungsb. im Int. Zentralbl. f. Lar. 1920, S. 438.

Cackovic, M. v. — Über Topographie und Funktion der normalen Verdauungsorgane auf Grund röntgenologischer Untersuchungen und über Lokalisation von Fremdkörpern in denselben. Ref. in Zeitschr. f. Chir. 1913.

Cousteau, J. — Corps étranger de la région sous-glottique extrait par voie endolaryngée. *Revue hebdom. de laryng., d'otol. et de rhinol.* 1904, Nr. 47.

Combe, A. — Bericht über einen umfangreichen Fremdkörper im Oesophagus ; radiographische Studie. *Revue de Stomat.* 1902, Nr. 3.

Cohen. — Gebis verschluckt. Ref. in Zahnärztl. Wochenblätter Nr. 613, S. 767.

Chiari, O. — Zwei Fälle von Fremdkörpern. Wiener klinische Wochenschrift 1908, Heft 46.

Chiari, O. — Zahnprothese mit seitlichen Haken tief unten in der Speiseröhre eingeklemmt, Oesophagoskopisch heraufgezogen und schliesslich durch äusere Oesophagotomie entfernt. Monatsschr. f. Ohtenheilkunde, Jahrg. 51, S. 618.

Chiari, O. — Zähne, Zahnfüllungen und Prothesen in den tieferen Luft- und Speisewegen. Wiener med. Wochenschrift 1917, Nr. 22, 23, 24.

Dreesmann. — Zwei Fälle von verschlucktem Gebis. Med. Klinik 1910, S. 1650.

Downie, W. — Tooth-plate lodged in the trachea for three months ; removed by operation. Glasgow med. journ. 1904, Juli.

Downie. — Oesophagotomy for the removal of a tooth-plate which had become impacted in the gullet. Glasgow med. journ. 1906, Febr. Ref. in Z. f. Chir. 1906, S. 861.

Dobberlin. — Uber Fremdkörper in der Speiseröhre. Archiv. f. Chirurgie, Band 26.

Davis, F. D. — An interesting case in practice. Ref. in D. M. f. Z. 1900, Heft 4, S. 172.

Doberauer. — Stück einer Gebisplatte aus dem linken Bronchus entfernt. Wiener klinische Wochenschrift 1907, Heft 44.

Danielsen. — Die Entfernung von Fremdkörpern aus der Speiseröhre. Deutsche med. Wochenschrift 1908, Heft 50.

Eicken, C. v. — Die klinische Verwertung der direkten Untersuchungsmethoden der Luftwege und der oberen Speisewege. Archiv f. Laryngologie, Bd. 15, 1905.

Eicken, C. von. — Uber drei bemerkenswerte Fremdkörper der Speiseröhre. Zeitschrift für Hals-, Nasen- und Ohrenheilkunde, Band IV, S. 163—166, 1923.

Exner. — Fremdkörper im Oesophagus. Berliner klin. Wochenschrift 1916, Nr. 23, S. 673.

Eunike, K. W. — Zur Frage der Œsophagotomie. Med. Klinik 1918, Heft 10.

Egloff, A. — Uber die Entfernung von Fremdkörpern aus der Speiseröhre, insbesondere durch die Oesophagotomia externa. Inaugural-dissertation aus der Krönleinschen Klinik, Zürich 1890.

Forbes, Henry Hall. — Bronchoskopie of dental original. New York med. journ. Bd. 115, Nr. 12, S. 738. (Ref. in Int. Zentralbl. f. Lar. 1922, S. 75.)

Fink, F. v. — Uber Vorzüge der Entfernung von tiefsitzenden Fremdkörpern der Speiseröhre vom eröffneten Magen aus. Zeitschr. f. Chirurgie 1921, Nr. 18, S. 623.

Francke. — Entfernung eines Gebisses aus der Speiseröhre, ohne deren Eröffnung nach seitlichem Halsschnitt. Deutsche med. Wochenschrift 1913, Nr. 24.

Fackeldy. — Sitzungsbericht, Münchner med. Wochenschrift 1904, S. 1624.

Franke, F. — Der seitliche Halsschnitt (Tracheotomia) zur Entfernung von Fremdkörpern aus der Speiseröhre ohne deren Eröffnung. Zentralblatt f. Chirurgie 1906 Heft 50, S. 1331.

Fleury. — Verschlucken einer Prothese und ihr Wiedererscheinen auf natürlichem Wege. *Revue de Stomat.* 1902, Nr. 7.

Friedemann. — Fall aus der Praxis. D. M. f. Zahnhl. 1902, Heft 8, S. 390.

Franken. — Ein Fall von Verschlucken eines künstlichen Gebisses. Münchner med. Wochenschrift 1897, Nr. 6, S. 141.

Fischer, G. — Die Œsophagotomie bei Fremdkörpern. Deutsche Zeitschrift f. Chirurgie, Band 25/27 und 29.

Goldmann. — Ein aus dem Oesophagus entferntes Bruchstück eines künstlichen Gebisses. Berliner klin. Wochenschrift 1910, Jahrg. 47, Heft 2, S. 77.

Gôde. — Verschluckte Gebisse als Fremdkörper im Oesophagus und ihre Entfernung durch Oesophagotomie. Dissert. Jena 1896.

Gangolph. — Verschlucktes Gebis. Ref. in D. M. f. Zahnh. 1900, Heft 2, S. 85.

Gôck. — Verschluckte Gebisse. Dissertation Jena 1896. (Ref. in D. M. f. Zahnh. 1897, Heft 6.).

Goris, M. — Bulletin de l'Académie royale de Belgique, séance du 3 décembre 1910. Ref. in Mann's Lehrbuch, s. Nr. 105.

Glässer, M. — Uber die Entfernung eines Fremdkörpers aus dem unteren Teile des Oesophagus. Diss. Leipzig 1915.

Gottstein, G. — Technik und Klinik der Oesophagoskopie. Mitteilungen aus den Grenzgebieten der Medizin, 1901, Band VIII, S. 57—152.

Gottstein, G. — Ein Fall von Fremdkörper (Gebis) in der Pars cardiaca des Magens, diagnostiziert durch Radiographie und Oesophagoskopie, Heilung. Deutsche med. Wochenschrift 1901, Nr. 23.

Guthrie, Thomas. — Some cases of foreign bodies in the air and food passages. The journal of laryng., rhinol. and otol. Febr. 1919. (Ref. in Int. Zentralbl. f. Lar. 1919, S. 96.)

Hacker, V. v. — Uber die Entfernung von Fremdkörpern des Oesophagus vom eröffneten Magen aus. Bruns Beiträge zur klin. Chirurgie 1918, Bd. 111, Heft 3.

Heidenhain, L. — Der thorakale Weg zur Entfernung von Fremdkörpern aus der Speiseröhre. Deutsche Zeitschr. f. Chirurgie, Band 175, 1922, Heft 1.6.

Hickey, P. M. — Fremdkörper in der Speiseröhre und den unteren Luftwegen. Semons int. Zentralbl. f. Lar. Rhinol. 1910, Jahrgang 26, Nr. 27, S. 331.

Hauenschild. — Verschlucktes Gebis, das auf natürlichem Wege abging. Deutsche med. Wochenschrift 1910, Jahrg. 36, Nr. 45, S. 2113.

Hacker, R. — Beitrag zur Behandlung der Fremdkörper in der Speiseröhre. Münchner med. Wochenschrift 1907, Heft 42.

Holmgren, G. — Fremdkörper im Oesophagus, Extraktion, Heilung. Ref. in Int. Zentralbl. f. Lar. u. Rhinol. 1909, Jahrg. 25, Nr. 3, S. 144.

Hansy. — Entfernung eines verschluckten Gebisses aus dem unteren Abschnitt des Oesophagus. Ref. in Zentralbl. f. allg. Pathologie 1902, H. 20, S. 817.

Hahn. — Verschluckte Prothese. D. M. f. Zahnhl. 1901, Heft 11, S. 529.

Hubbard, Thomas (Toledo). — 36. Jahresvers. der American Laryngological Association 25.—27. Mai 1914. (Ref. in Int. Zentralbl. f. Lar. 1915.)

Hug, Th. (Luzern). — Einige Fremdkörper in den Luft- und Speisewegen. Bruns Beiträge zur klin. Chirurgie 1921, Band 122, S. 153.

Hacker, V. von. — Über die Entfernung von Fremdkörpern aus der Speiseröhre mittelst der Oesophagoskopie. Bruns Beiträge zur klin. Chirurgie, Band XXIX. Heft 1.

Jackson, Chevalier. — Perorale Endoskopie und Larynchirurgie. St. Louis, The Laryngoscope Company 1915.

Jackson, Chevalier (Philadelphia). — Observations on the Pathology of foreign bodies in the air and food passages. (Based on the Analysis of 628 Cases.) Surgery, Gynecology and Obstetrics, an international Magazine, Published Monthly. Volume XXVIII, March 1919, Nr. 3.

Jackson, Chevalier (Philadelphia). — The symptomatology and diagnosis of foreign bodies in the air and food passages. Americ. journ. of the med. sciences, Vol. CLXII, Nr. 5, 1921, may.

Jackson, Chevalier. — Endoscopie (Bronchoscopie-Laryngoscopie-Oesophagoscopie) et Chirurgie du Larynx. 1923.

Jahn. — Über Fremdkörper in den tiefsten Teilen des Oesophagus. Dissertation Leipzig, 1901.

Kahler. — Klinische Beiträge zur Oesophagoskopie und Tracheo-bronchoskopie. Wiener med. Wochenschrift 1909, Jahrg. 59, S. 2641 bis 2650.

Killian, G. — Sitzungsber. in Int. Zentralbl. f. Lar. 1920, S. 198.

Kubo, Ino. — Erfahrungen über die Fremdkörperextraktion aus dem Oesophagus und den Luftwegen mittelst der direkten Untersuchungs-methoden im letzten Jahre (1912). Kiushu-Okinawa Igakkaisshi 1913, Nr. 19. (Ref. in Int. Zentralbl. f. Lar. 1914).

Kelbling. — Ein seit acht Tagen im Oesophagus eingeklemmtes Gebis. Med. Klinik 1913, S. 1926.

Kless, W. F. — Über Fremdkörper im Oesophagus. Inaug.-Diss. Würzburg 1914.

Kausch, W. — Über Fremdkörper der Luft- und Speiseröhre. Deutsche med. Wochenschrift, Jahrg. 1907, Heft 3, S. 121.

Kocher (Bern). — Verschlucktes Gebis. Korrespondenzbl. f. Schweiser Ärzte, 25. Jahrg., 1895.

Klausner. — Über das Eindringen von Fremdkörpen in Trachea und Oesophagus. Deutsche Monatsschr. f. Zahnheilk. 1896, H. 10, S. 393.

Krönlein. — Über Gefahren beim Tragen von künstlichen Gebissen. Viertelj.-schrift f. Zahnheilk. 1893, Band III, Heft 2.

Kalogèropulos, J. — Über Oesophagoskopie und Oesophagotomie bei Fremdkörpern in der Speiseröhre. Bruns Beiträge z. klin. Chirurgie, 1903, Band XXXVIII/1, S. 540—550.

Killian, G. — Ein schwieriger oesophagoskopischer Fall. Deutsche med. Wochenschrift, 26. Jahrg. Heft 57, S. 829.

Killian, G. — Zur Behandlung der Fremdkörper in den tieferen Luftwegen und in der Speiseröhre. Zeitschrift f. Ohrenheilkunde und die Erkrankungen der Luftwege 1908, Band LV, S. 120—143.

Krönlein. — Künstliche Gebisse und ihre Gefahren. Schweiz. Viertelj.-schrift f. Zahnheilk. 1909, Band XIX, Heft 3.

Killian, G. — Beitrag zur operativen Behandlung komplizierterer Fälle von Fremdkörpern der Speiseröhre mit besonderer Berücksichtigung der Indikation (mit 15 neuen und 3 ergänzten Fällen, unter Verwertung der Literatur seit 1900). Archiv. f. klin. Chirurgie, Band 122, Heft 2, S. 382—443.

Ledermann. — Sitzungsber. in Deutsche med. Wochenschrift 1917, Nr. 41.

Ledermann. — Ein Beitrag zur Frage der Fremdkörper. Zeitschrift f. Ohrenheilkunde Band 76, S. 27.

Leegard. — Sitzungsber, in Int. Zentralbl. f. Lar. 1917, S. 191.

Leegard, F. — Über in der Speiseröhre eingeklemmte Zahnprothesen. Monatsschrift f. Ohrenheilkunde Jahrg. 52, S. 305.

Lynah. H. L. — A series of foreign bodies in the bronchi and oesophagus. New York med. journ. CXII, 18, 1920. (Ref. in Ztschr. f. Chir. 1921, S. 1168).

Leriche. — Zahnprothese mit spitzen Haken im unteren Teil der Mediastinalpartie des Oesophagus. Ref. in Int. Zentralbl. f. Laryng. u. Rhinol. 1909, Nr. 25, S. 128.

Lunzer, W. E. — Über die Behandlung tiefsitzender Fremdkörper des Oesophagus. Münchner med. Wochenschrift 1907, Heft 42.

Lafitte, Dupont. — Extraction d'un dentier de l'oesophage gräce à l'oesophagoscopie. Journ. de méd. de Bordeaux, 1908.

Levy. — Künstliche Gebisse im Digestionstractus. Inauguraldissertation, Zürich 1896.

Martin. — Beitrag zur kompliz. Verletzung der Speiseröhre durch Fremdkörper, mit bes. Berücksichtigung der Todesfälle. Archiv f. Ohtenheilkunde Band 102, S. 81.

Massier, H. — Volumineux dentier enclavé dans le larynx et la bouche oesophagienne. Archives internat. de laryngologie, Tome 36, Nr. 3, 1913.

Mauclaire. — Oesophagotomie externe pour extraire un dentier avalé depuis vingt-trois jours. Bullet. et mém. de la Société de Chir. de Paris, Séance du 16 mai 1906. (Ref. in Zentralbl. f. Gr. d. M. u. Chir. 1907, Band X, S. 476).

Mauclaire. — Oesophagotomie externe pour dentier arrêté au niveau de la portion cervicale inf. de l'oesophage. Bullet. et mém. de la Soc. de Chir. de Paris, Séance du 17 janv. 1906. (Ref. in Zentralbl. f. Med. u. Chir. 1907, Band X.).

Melchior. — Verschlucktes Gebiss im Oesophagus. Sitzungsber, in Berliner klin. Wochenschrift 1917, H. 41, S. 1001.

Mengoni und *Cancci.* — Oesophagotomia externa zur Extraktion eines Gebisses aus dem Brustteil des Oesophagus. Archiv. Ital. di Otologia, 1920, Vol. XXXI, fasc. 3.

Minnigerode, W. — Ein neues Verfahren zur Frühdiagnose der Mediastinitis nach Fremdkörperverletzung der Speiseröhre. Zeitschrift für Hals-, Nasen- u. Ohrenheilkunde, 1923, Band IV, S. 171-192.

Morestin, H. — Râtelier arrêté dans le pharynx inférieur, abcès rétropharyngien et bronchopneumonie septique ; ouverture de l'abcès et extraction du corps étranger, mort par les accidents pulmonaires. Bulletins de la Société anatom. Jahrg. 74, S. 358.

Morton. — Annales of surgery, 1896.

Mann. — Lehrbuch der Tracheo-bronchoskopie (Technik und Klinik). Verlag Kabitzsch, Würzburg 1914.

Monnier, E. — Über Fremdkörper in den Luftwegen und die Bedeutung der Bronchoskopie bei solchen. Bruns Beiträge zur klin. Chirurgie 1902, Band XXXV, Heft 3.

Makkas. — Ein neues Instrument zur oesophagoskopischen Extraktion verschluckter Gebisse. Bruns Beiträge zur klin. Chirurgie, Band LVII. S. 41.

Marschick, H., und *R. Vogel.* — Fremdkörper in den oberen Luft- und Speisewegen, mit besonderer Berücksichtigung der Oesophagotomie Wiener klin. Wochenschrift 1909, Heft 41.

Nicol. — Ein geheilter Fall von jauchigem Pyopneumothorax nach Verschlucken eines Gebisstückes. Berliner klin. Wochenschrift 1911, Nr. 11.

Neuhaus. — Fremdkörper im Magen und in der Speiseröhre. Archiv f. klin. Chirurgie 1908, Band 86, Heft VIII, S. 245—275.

Neumann, F. — Sitzungsber. d. Wiener laryngo-rhinolog. Gesellschaft, 9. April 1913. (Ref. in Int. Zentralbl. f. Lar. 1914).

Naumann. — Beiträge zur Oesophagotomia externa zur Entfernung von Fremdkörpern aus der Speiseröhre. Deutsche Zeitschrift f. Chirurgie 1906, Band 83, S. 472—486.

Oppikofer, E. — 41 Fremdkörper der Speiseröhre, diagnostiziert mit Hilfe der Oesophagoskopie. Schweiz. med. Wochenschrift 1922, Heft 21.

Pernice. — Über Fremdkörper in der Speiseröhre. Deutsche med. Wochenschrift 1910, Heft 37.

Paterson. R. — Drei Fremdkörper. Laryngological Section, Sitzg. v. 5 Dez. 1913. (Sitzgsber, in Int. Zentralbl. f. Laryng. 1915).

Pohl, C. — Über Fremdkörper im Kehlkopfe, in der Luftröhre und in den Bronchien. Inauguraldiss. Breslau 1902.

Plaut. — Verblutungstod nach Verschlucken eines künstlichen Gebisses. Deutsche med. Wochenschrift 1921, Heft 36, S. 1058.

Preobraschensky, S. S. — Über Fremdkörper in den Atmungswegen. Wiener Klinik Aug., Sept., Okt. 1893.

Quadflieg. — Entfernung eines künstlichen Gebisses durch Gastrotomie aus dem Oesophagus. Münchner med. Wochenschrift 1901, Jahrg. 48, Heft 1, S. 146.

Ritter. — Fremdkörper d. Oesophagus. Med. Klinik 1918, Heft 17, S. 429.

Rosenbaum, B. — Fremdkörper im Oesophagus und ihre Entfernung. Inaug.-Diss. Breslau 1903.

Reitzenstein, A. — Die Diagnose und Extraktion von Fremdkörpern der Speiseröhre mit dem Oesophagoskop. Münchner med. Wochenschrift 1905 Nr. 9.

Richelot. — Sur un cas d'oesophagotomie ext. pour corps étranger de l'oesophage. Bullet. et mém. de la Soc. de Chir. de Paris, Séance du 2 mai 1906. (Ref. in Zentralbl. f. Med. u. Chir. 1907, Band X, S. 476).

Robin. — Verschluckte Zahnpiècen. Renue de Stomat. 1901.

Raw. — Verschlucktes Gebis. Ref. in D. M. f. Zahnh. 1901, Heft 11, S. 530.

Samson, W. — Oesophagoskopische Entfernung eines Fremdkörpers aus der Speiseröhre. Deutsche med. Wochenschrift 1916, Heft 50, S. 1550.

Siebenmann, Fr. — Ein musikalisches Kinderspielzeug als Fremdkörper in der Speiseröhre. Korrespondenzblatt für Schweiser Aerzte, 36. Jahrg. 1906, S. 794.

Somerville, Woakes, Hunter Tod, Gay and *Brown.* — Section of Laryng. Royal Society of Med. 1. Nov. 1918. (Sitzungsber. in Int. Zentralbl. 1920, S. 340/41.)

Seiffert. — Über zwei Fremdkörper in der Speiseröhre mit spontaner Perforation der Trachea und Aorta. Berliner klin. Wochenschrift 1919, H. 13, S. 299.

Schubiger. — Beitrag zur Fremdkörperextraktion. Schweiz. med. Wochenschrift 1923, Heft 1.

Samson. — Drei Fälle von Fremdkörpern in der Speiseröhre. Brazil. med. Bd. LI, S. 298—300, 1922. (Ref. in Int. Zentralbl. f. Laryng. 1923, S. 459).

Sedziak, I. — Über Fremdkörper der oberen Luft- und Speisewege und der Ohren. Nowing lekarski 1914, Nr. 2. (Ref. in Zeitschrift f. Chir. 1917).

Sonnenkalb. — Röntgendiagnostik des Nasen-, Ohren- und Halsarztes. Ersch. bei Fischer in Jena, 1914.

Starck, H. — Fremdkörperextraktion im Oesophagoskoh. Münchner med. Wochenschrift 1905, Nr. 9.

Segond. — Râtelier enlevé par l'oesophagotomie externe. Bullet. et mém. de la Société de chirurgie de Paris, Tome XXV, 28/29.

Schroetter, H. von. — Zur Kasuistik der Fremdkörper in den Luftwegen. Wissenschaftl. Katalog der an dre k. k. III. med. Universitätsklinik in Wien befindl. Sammlung. Stuttgart, Verlag Enke, 1901.

Schroetter, H. von. — Zur Kasuistik der Fremdkörper in den Luftwegen. Verlag Enke, Stuttgart, 1901.

Schmiegelow, Kopenhagen. — Revue de Laryngologie 1894, S. 289.

Starck. — Oesophagoskopie. Monographie, Würzburg, 1905.

Schlittler, E. — Fremdkörper der Luft- und Speisewege. Corresp.-blatt f. Schweizerärzte 1917, Heft 7.

Schlemmer, Fritz. — Erfahrungen mit Oesophagusfremdkörpern in einem Zeitraum von zehn Jahren (bei besond. Berücksichtigung der schwierigen und tödlich verlaufenen Fälle). Bemerkungen zur Indikationsstellung der Oesophagoskopie, Oesophagotomie und Mediastinotomie. Archiv f. klin. Chirurgie, 1920, Band 114/1, S. 37-83.

Schmidt, W. Th. — Entfernung eines verschluckten Gebisses nach 16 Jahren. Deutsche med. Wochenschrift 1917. Heft 29, S. 912.

Tilly, Herbert. — Sitzungsber. der Royal Society of Med. Laryngological Section, 2. März 1917. (Ref. in Int. Zentralbl. f. Lar. 1919, S. 84.)

Turner (London). — The treatment of a denture, swallowed and impacted in the oesophagus by means of Killians oesophageal tube. Proc. Royal Soc. med. 1909. (Ref. in Zeitschrift f. Lar., Rhinol. 1909, Band 2, H. 1, S. 84).

Tapia. — Pieza dentaria detenida en el esofago circa de diez anos. (Gebis, das etwa zehn Jahre im Oesophagus weilte.) Rev. espagnola de laringol., otol. y rinol. 1910. (Ref. in Zeitschrift f. Lar., Rhin. 1910, Bd. 3, H. 3, S. 319.)

Tatsumi, S. (Osaka). — Oesophagusfremdkörper und Oesophagoskopie Osaka-Igakkaizasshi, Band 12, Nr. 3, März 1913. (Ref. in Int. Zentralblatt f. Lar. 1914.)

Thiriar. — Gastrotomie pour l'extraction d'un râtelier fixé dans l'oesophage. Bullet. de l'académie royale de méd. de Belgique 1900, Nr. 2. (Ref. in Centr. f. Chir. 1900, Heft 37.).

Thiemann, H. — Fremdkörper im oberen Teile des Oesophagus, mit besonderer Berücksichtigung ihrer Entfernung aus der freigelegten, aber nicht eröffneten Speiseröhre. v. Langenbecks Archiv, Band LXXXV, Heft 3.

Uffenorde. — Oesophagusfremdkörper. Deutsche med. Wochenschrift 1916 Nr. 26, S. 807.

Vogel, R. — Über Fremdkörper in der Speiseröhre. Archiv. f. klin. Chirurgie 1921, Bd. 115, S. 910.

Vigan. — De la pénétration et de l'arrêt des pièces de prothèse dentaire dans l'oesophage. Thèse de Lyon, 1897.

Weber. — Entfernung eines künstlichen Gebisses per oesophagotomiam. Berliner klin. Wochenschrift 1917, Heft 2, S. 46.

Wölfler, A., und *V. Lieblein.* — Die Fremdkörper des Magen-Darmkanals des Menschen. Deutsche Chirurgie, Lieferg. 46/b, Verlag Enke, Stuttgart.

Wagner. — Zur Verwertung der Methoden der Extraktion von Fremdkörpern aus der Speiseröhre. Deutsche med. Wochenschrift 1913, Nr. 28.

Wildenberg, L. van den. — Extraktion von Fremdkörpern aus den unteren Atmungs- und Speisewegen. Anvers médical Nr. 3, 1914. (Ref. in Int. Zentralbl. f. Lar. 1914.)

Wild, O. — Fremdkörper der Luft- und Speisewege. Archiv. f. Laryngologie und Rhinologie, Band 33.

Wallace. — Lancet, 1894, Band I.

Willoughby, Furner (Westbrighton). — Bericht über einen gut verlaufenen Fall von Oesophagotomie zur Entfernung einer seit fünf Jahren und neun Monaten in der Speiseröhre eingeklemmten Zahnplatte. Lancet 1891. (Ref. in Int. Zentralbl. f. Lar. 8, S. 350).

Wild, O. — Ein neuer bronchoskopischer Fremdkörperfall Verhandlungen des Vereins süddeutscher Laryngologen (1894—1903). Achte Versammlung, 27. Mai 1901.

Wilms. — Die Entfetnung von Fremdkörpern aus dem unteren Teil des Oesophagus vom Magen aus. Deutsche Zeitschrift f. Chirurgie 1901, Band LX, S. 348—358.

Weingärtner. — Sitzungsber. d. Laryng. Gesellschaft z. Berlin, 30. März 1917. (Ref. in Int. Zentralbl. f. Laryng. 1918/147.)

Zielinski, K. — Ein Beitrag zur Kasuistik der Fremdkörper in den Ohten, Luftwegen unp den Verdauungsorganen. Gaz. lek. Nr. 45, 1913. (Ref. in Int. Zentralbl. f. Laryng. 1915.)

Zindel, L. — Einiges über Fremdkörpereinkeilung im Oesophagus. Deutsche Zeitschrift f. Chirurgie 1919, Band 148, Heft 3 und 4.

DU MÊME AUTEUR

Les Etudes Dentaires en France. Paris 1923 (Doin, éditeur). Un vol. in-8 de 156 pages, illustré.

Pour être en règle avec la loi (Enregistrement des titres et diplômes médicaux en France). Paris 1923. Un vol. in-8 de 150 pages, illustré.

Les Impôts du Chirurgien-Dentiste (Etude et commentaires des lois et dispositions fiscales). Paris 1923. Un vol. in-8 de 200 pages.

Notions pratiques de Radiographie dentaire (en collaboration avec R. Odin, Paris 1922). Un vol. 150 pages, illustré.

Le Traitement des Dents des Enfants (Adaptation française du Manuel « *Dentistry for Children* » de Jordon). Paris 1925. Un vol. 206 pages, illustré.

Incidents et accidents de la pratique dentaire courante (en collaboration avec J. Bernard), Paris 1924. Un vol. 150 pages, illustré.

Essai statistique sur le nombre et la répartition des Médecins en France et dans différents pays. Un mémoire de 60 pages, illustré (Mention honorable de l'Académie de Médecine). Paris 1926.

Les Dents (Brochure de vulgarisation d'hygiène dentaire).

La responsabilité des Médecins et des Dentistes d'après la jurisprudence (en collaboration avec Me A. Paris). Un vol. de 220 pages. Paris 1925 (Ouvrage honoré d'une souscription du Conseil Général de la Seine).

Le dessin appliqué aux dents (en collaboration avec L. Lebourg). Un vol., 125 pages, illustré. Paris 1923.

Manuel de l'Assistante au Cabinet dentaire. Paris 1926.

La clientèle étrangère chez le dentiste (en préparation).

La comptabilité des médecins et des dentistes eu égard au Fisc (Paris 1926).

Les contrats en médecine (en préparation).

TABLE DES MATIÈRES

Introduction 1

Chapitre Premier :

Fréquence des corps étrangers dentaires 3

Chapitre II.

Pénétration de dents ou fragments de dents dans l'organisme 5

Chapitre III :

Instruments employés par les dentistes, pénétrant accidentellement dans l'organisme 23

Chapitre IV :

Dents artificielles, couronnes, bridges, etc. 45

Chapitre V :

Dentiers dans les voies aériennes et digestives 57

Chapitre VI :

Corps étrangers imaginaires 101

Chapitre VII :

Etude d'ensemble 105

Chapitre VIII :

Etiologie, symptômes, diagnostic des corps étrangers, tels que dents, dentiers, etc. 109

Chapitre IX :

Prophylaxie des accidents 121

Chapitre X :

Conduite à tenir en cas d'accident 127

Chapitre XI :

Corps étrangers dentaires dans l'organisme et responsabilité du praticien 131

Conclusions 151

Bibliographie 153

Travaux du même auteur 167

Société Régionale d'Imprimerie et de Publicité.
Imp. Maurice Dormann et Cerf réunies, Etampes.